

Y ESTO... ¿ES NORMAL?

TALLER DE RADIOLOGÍA PEDIÁTRICA

E. Gil Poch
R4 Pediatría

Colabora y revisa: Dra Rincón Rodera y el
Servicio de Radiología Infantil del HMI



*PARA DIAGNOSTICAR LO ANORMAL SE DEBE
CONOCER LA NORMALIDAD Y SUS
VARIANTES*

¿Cuántos caballos puedes ver?

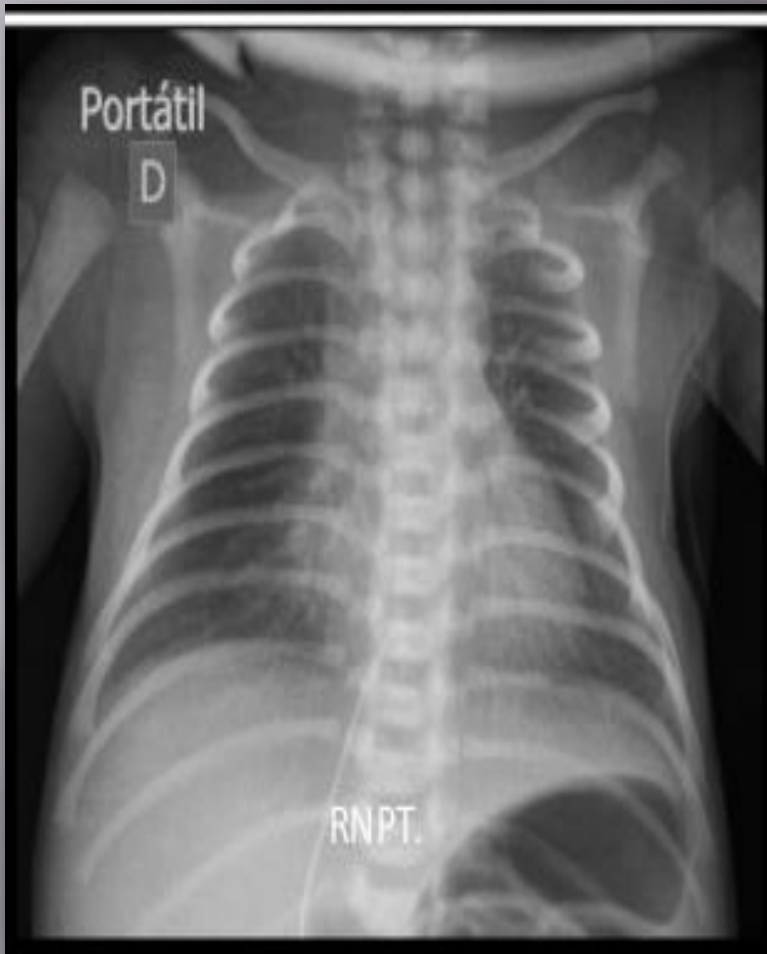NEONATOS

34 semanas

Cesárea por podálica

Corticoides prenatales

ITU semana previa al parto



DISTRÉS RESPIRATORIO LEVE

¿DIAGNÓSTICO?

1. EMH
2. Neumonía congénita
3. Taquipnea transitoria
4. Normal

34 semanas

Cesárea por podálica

Corticoides prenatales

ITU semana previa al parto



DISTRÉS RESPIRATORIO LEVE

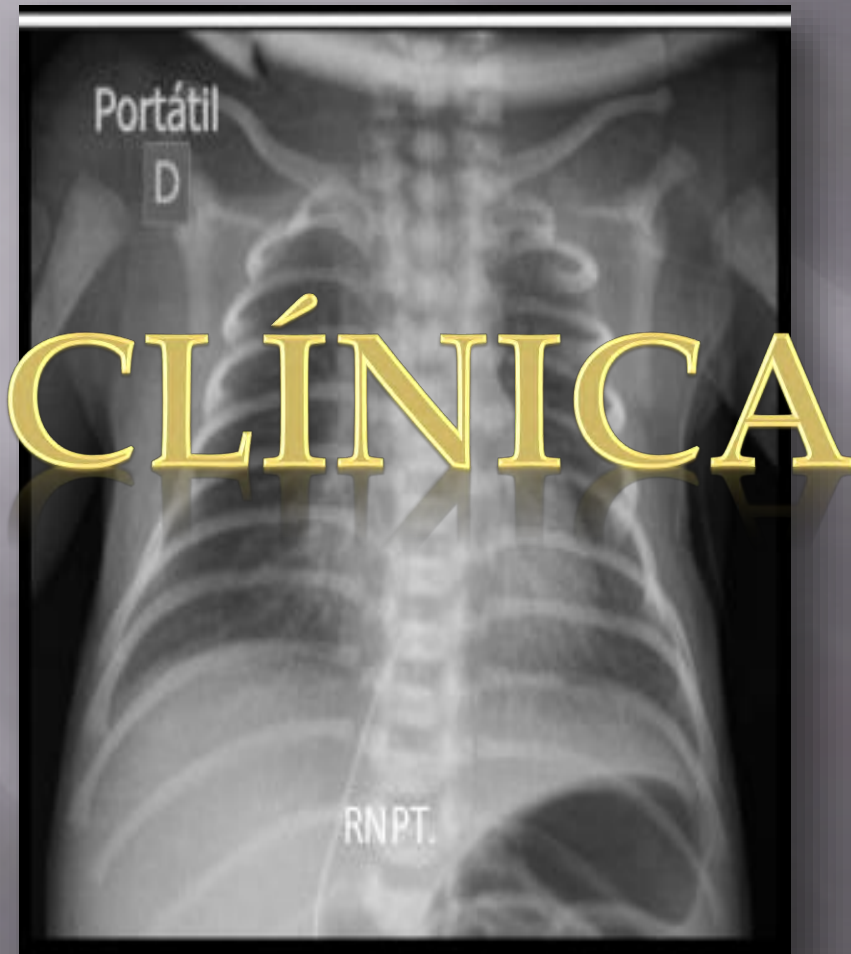
¿DIAGNÓSTICO?

1. EMH
2. Neumonía congénita
3. Taquipnea transitoria



Normal

SISTEMÁTICA



Densidad y contraste

Rotación

Tórax + abdomen

Edad gestacional

Mediastino

Pulmones

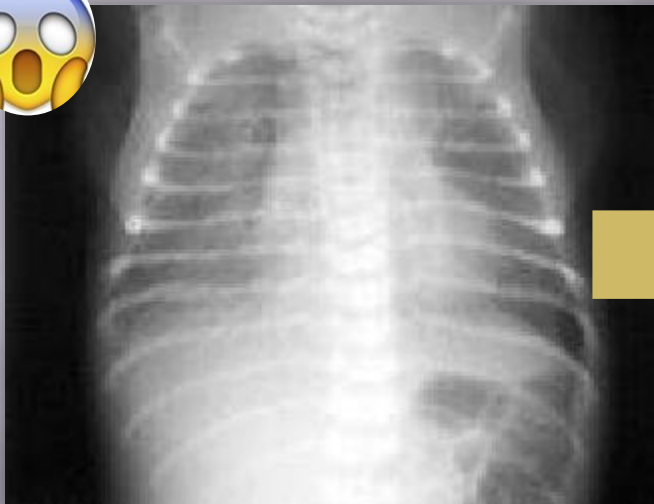
Abdomen

Óseo

Catéteres y sondas

RN Término

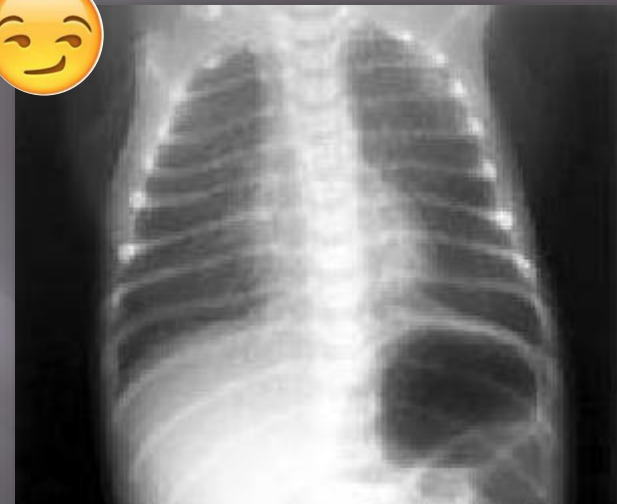Cesárea por
podálica



15 minutos
de vida

RN Término

Cesárea por
podálica



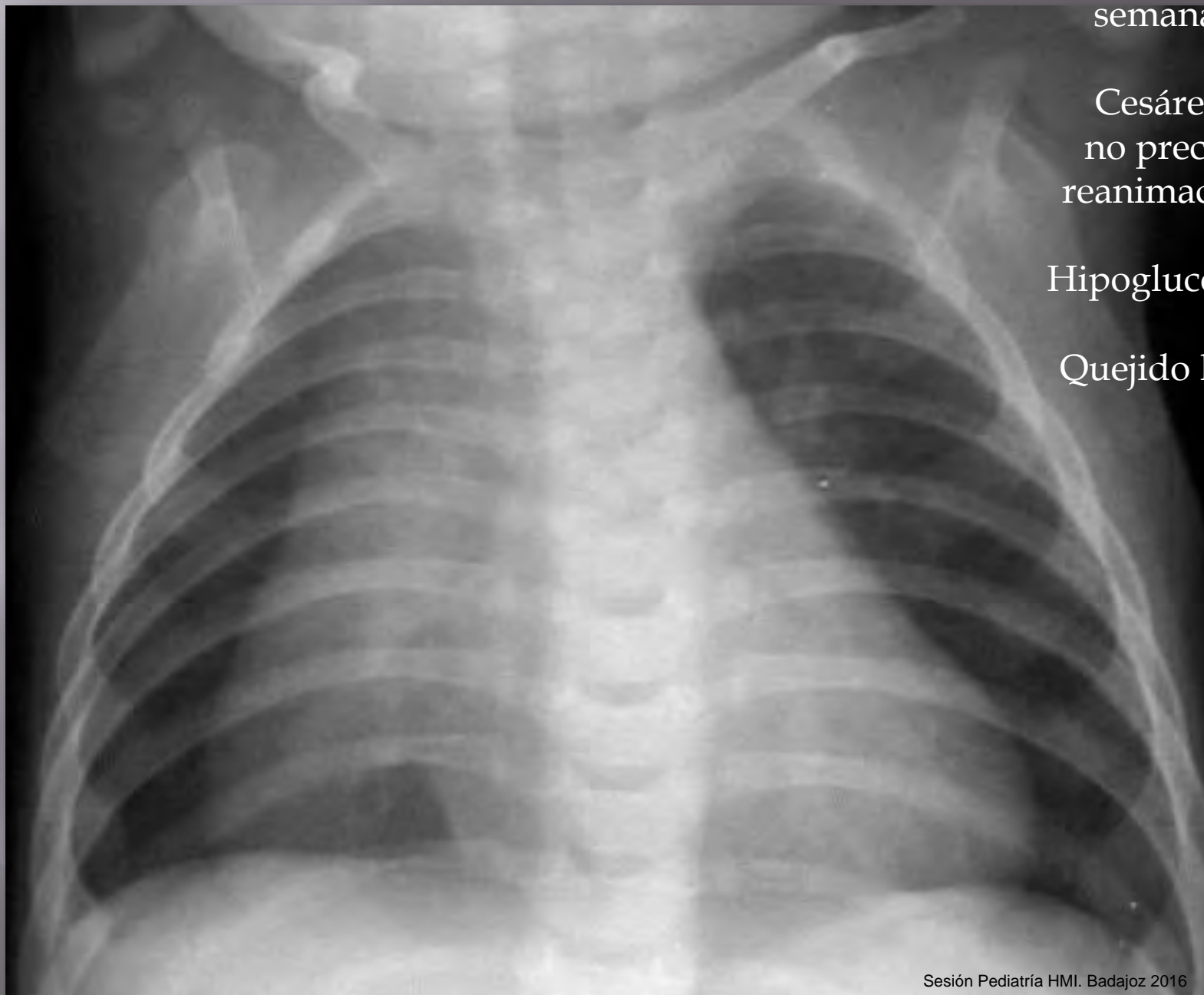6 horas
de vida

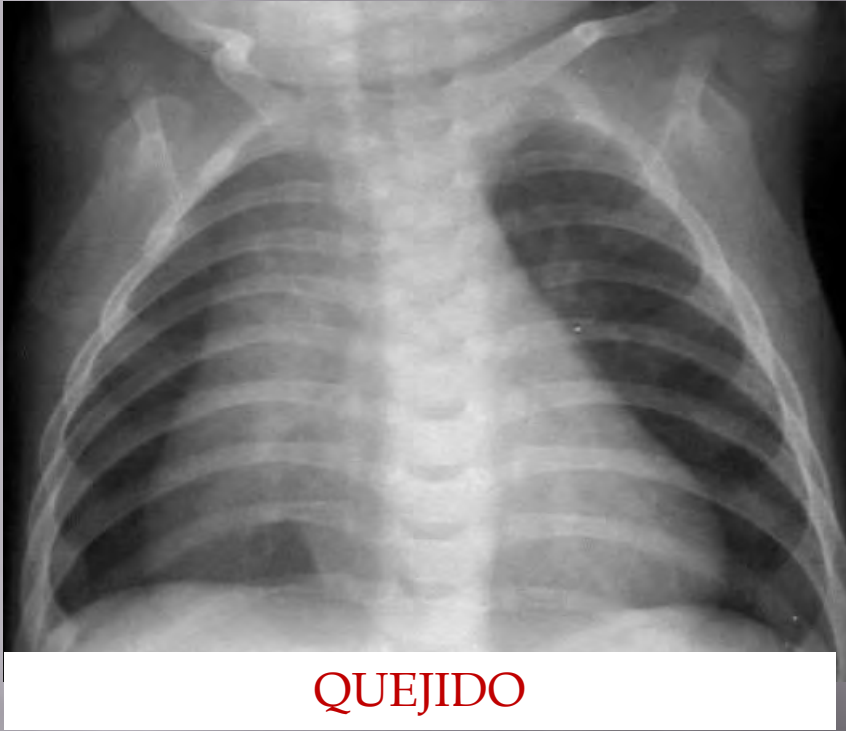
RNT 38+6
semanas

Cesárea,
no precisa
reanimación

Hipoglucemia

Quejido leve





¿DIAGNÓSTICO?

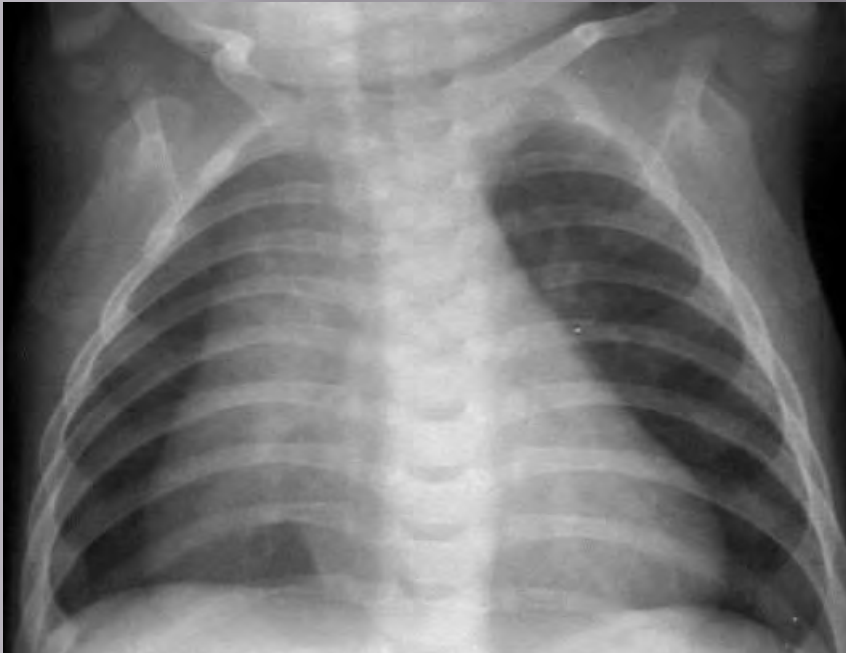Neumonía Congénita

Malformación torácica por HDMD

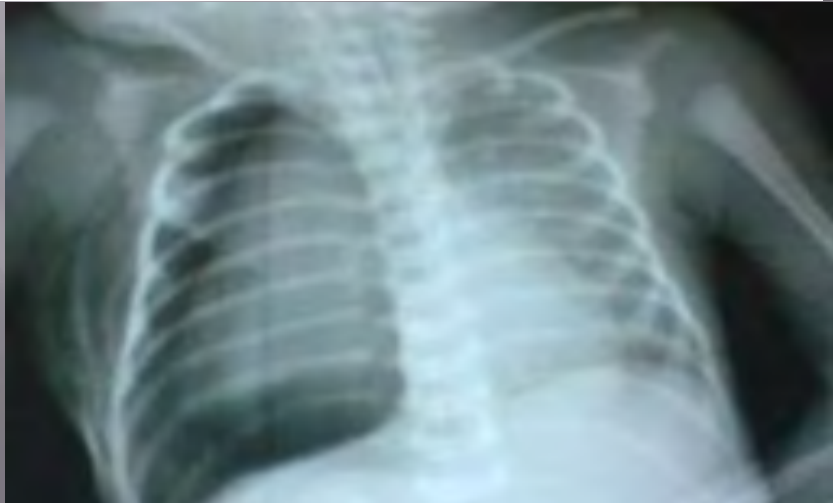Naaaada, eso es el timo

Neumotórax

33847



QUEJIDO



AFECTACIÓN RESPIRATORIA Y
HEMODINÁMICA GRAVE

¿DIAGNÓSTICO?

Neumonía Congénita

Malformación torácica por HDMD



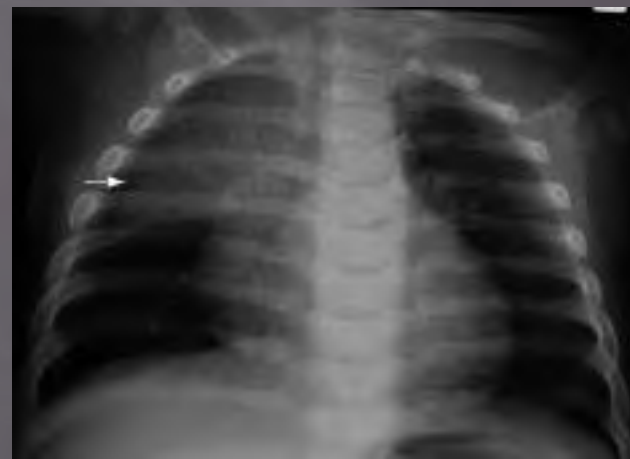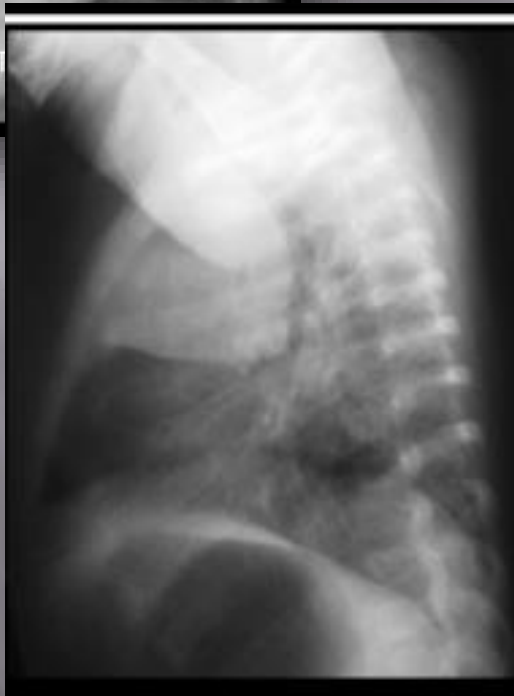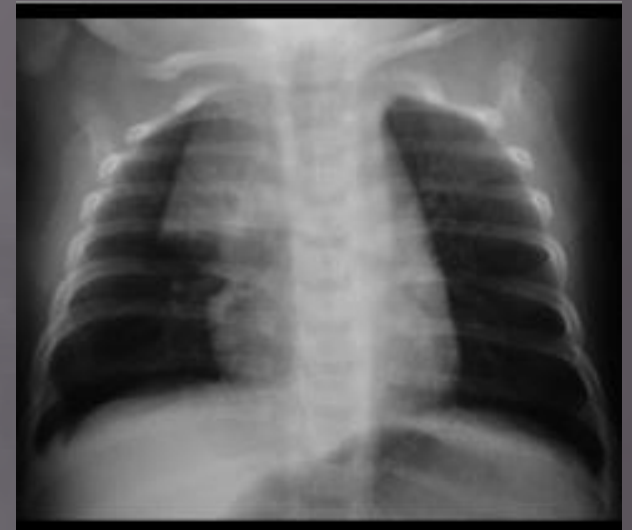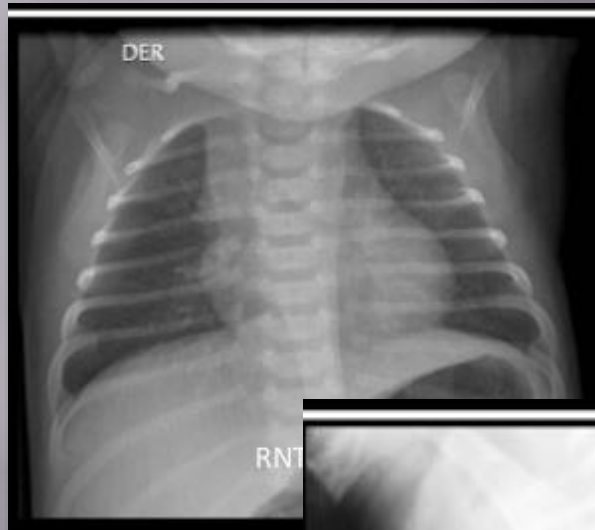Naaaada, eso es el timo

Neumotórax

33847

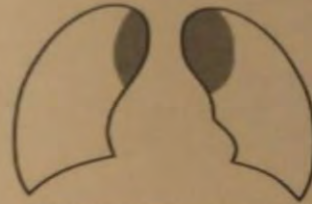iiii CLÍNICA!!!

Timo en lactantes

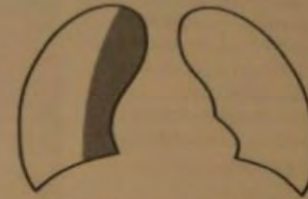



Ángulos agudos bilaterales



Seudoobstrucción del flujo de entrada



Seudoneumotórax lineal unilateral




Figura en chimenea



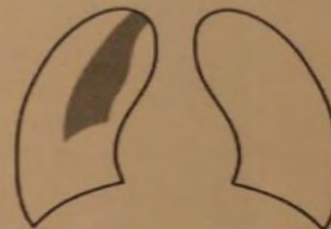Seudocardiomegalia



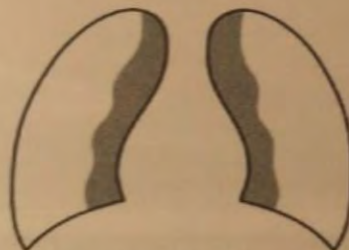Doble contorno



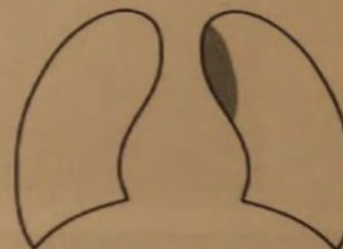Signo de la vela



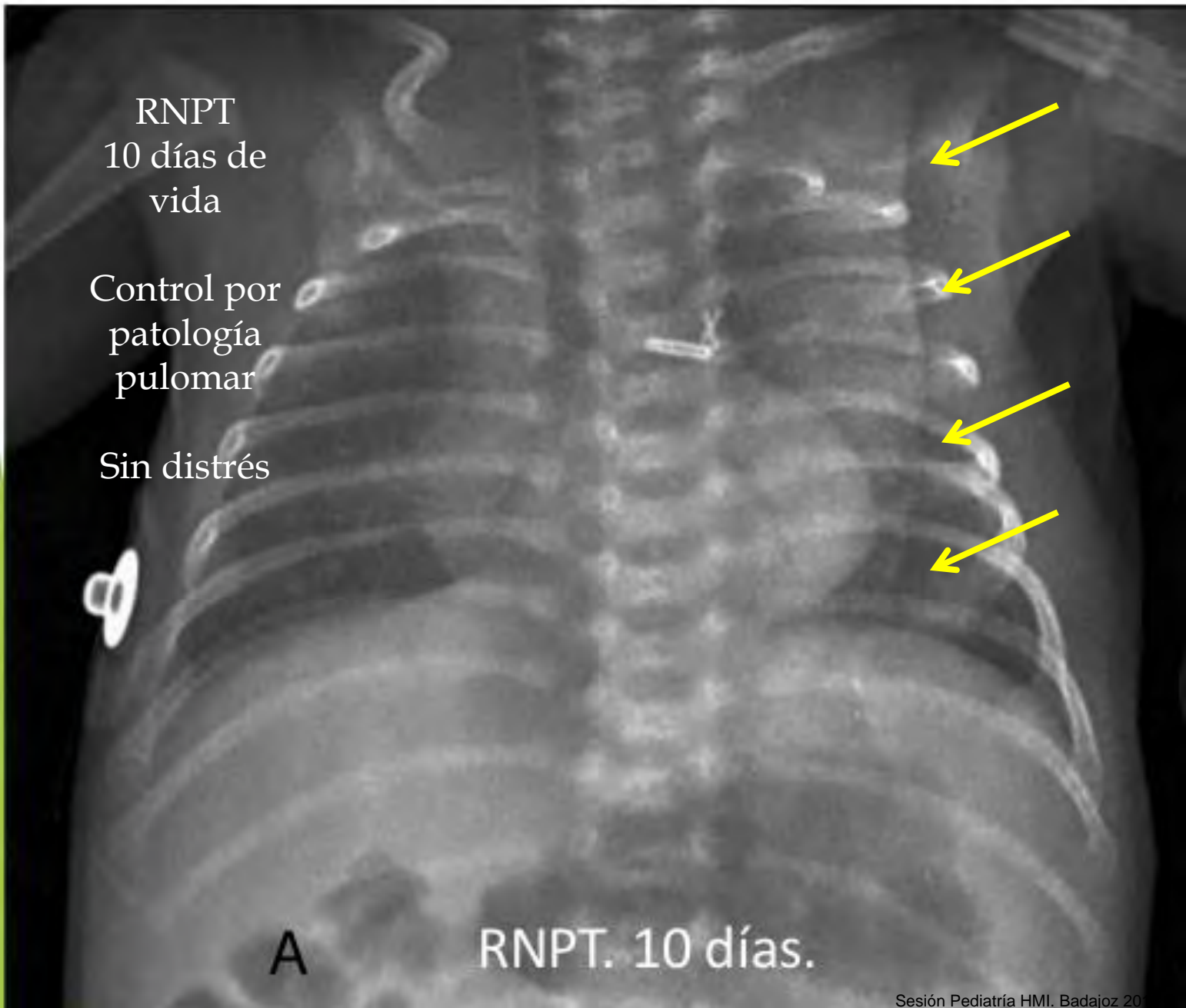
Signo del timo volador



Signo de la ola



Semiluna de timo persistente en lactante



RNPT
10 días de
vida

Control por
patología
pulmonar

Sin distrés

A

RNPT. 10 días.


PLIEGUE CUTÁNEO



RNPT
10 días de
vida

Control por
patología
pulomar

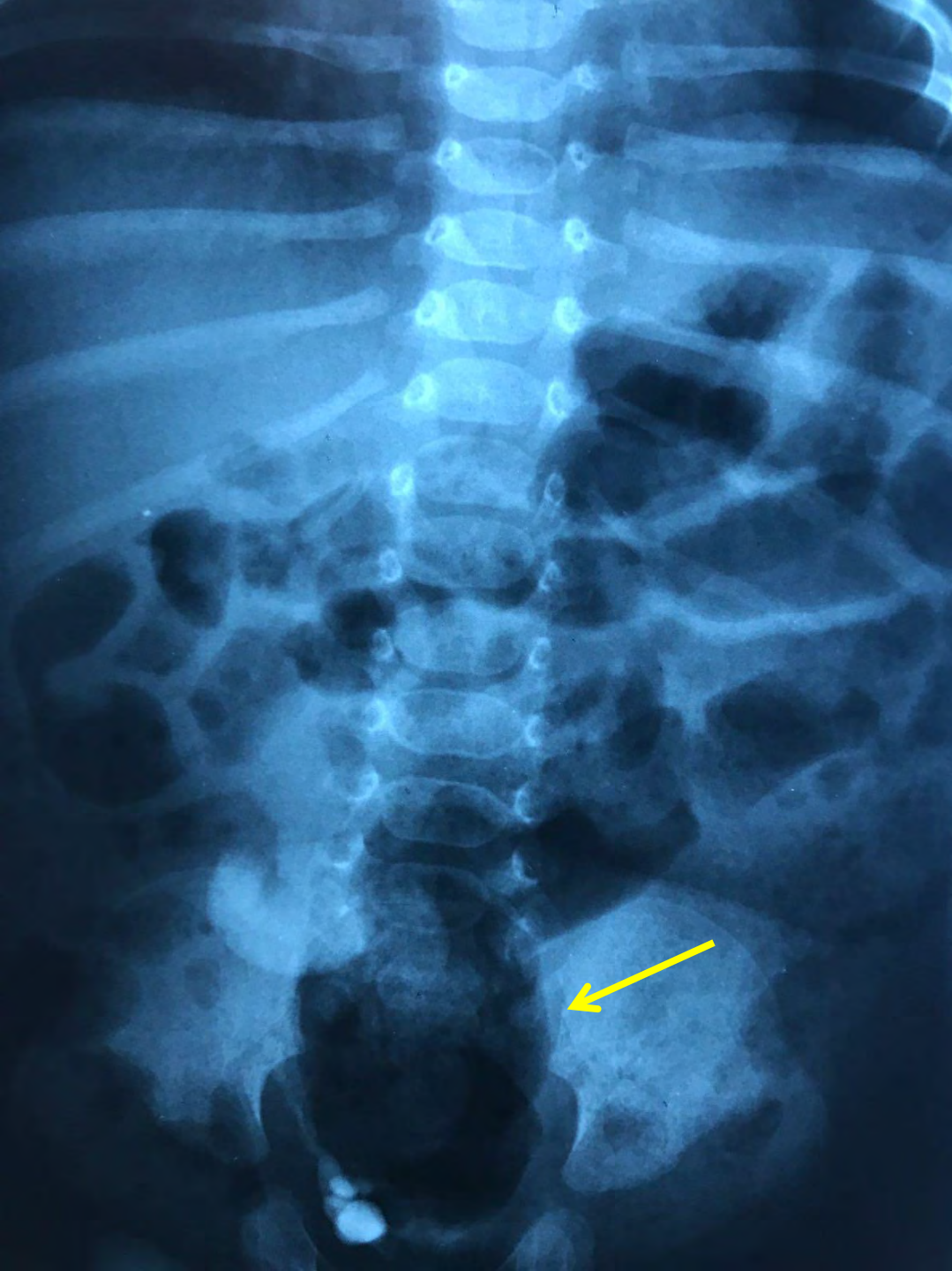Sin distrés



CLÍNICA!!!

A

RNPT. 10 días.



RNPT

1 mes de
vida

Control de
vía en tórax

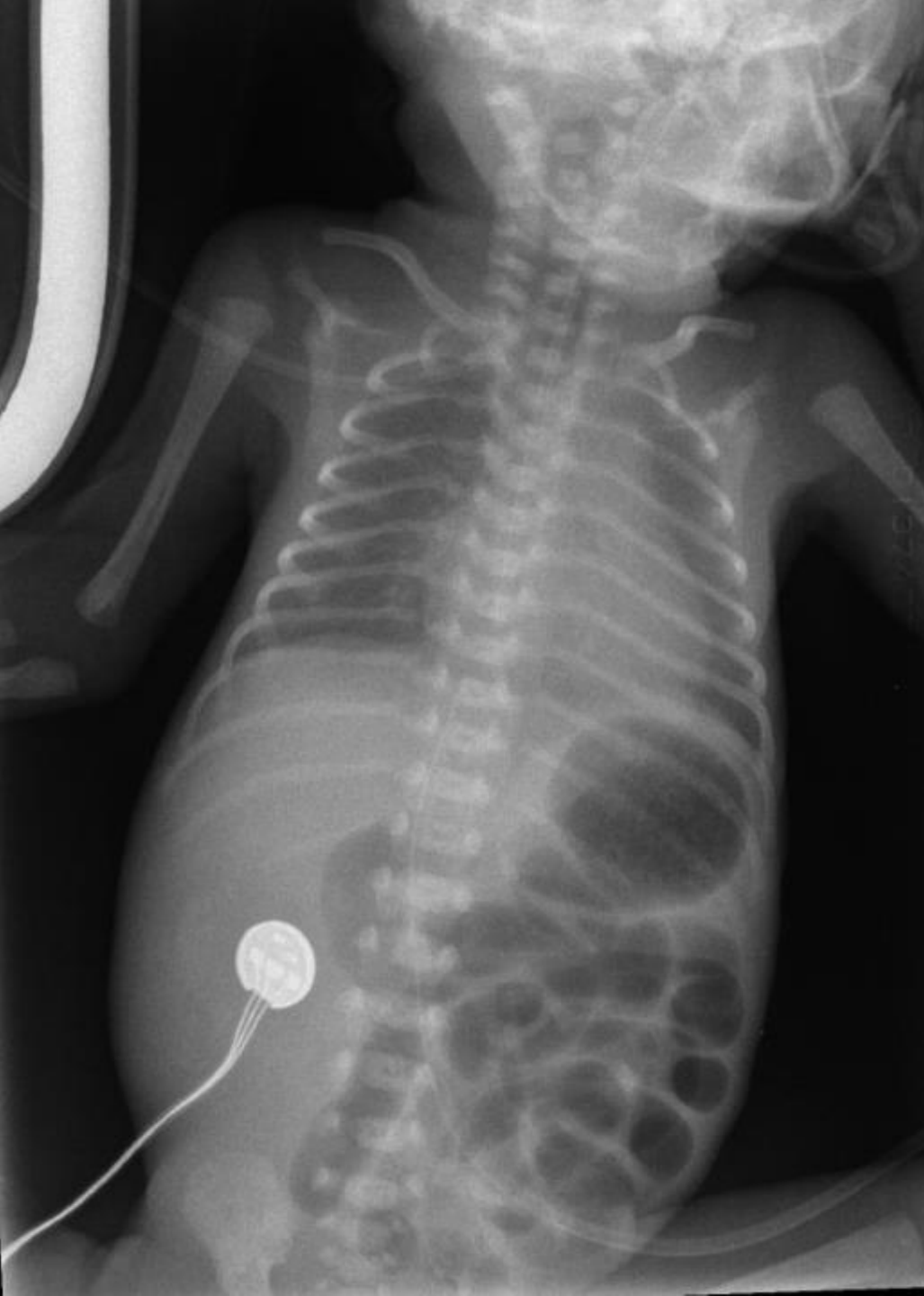


RNPT

1 mes de
vida

Control de
vía en tórax

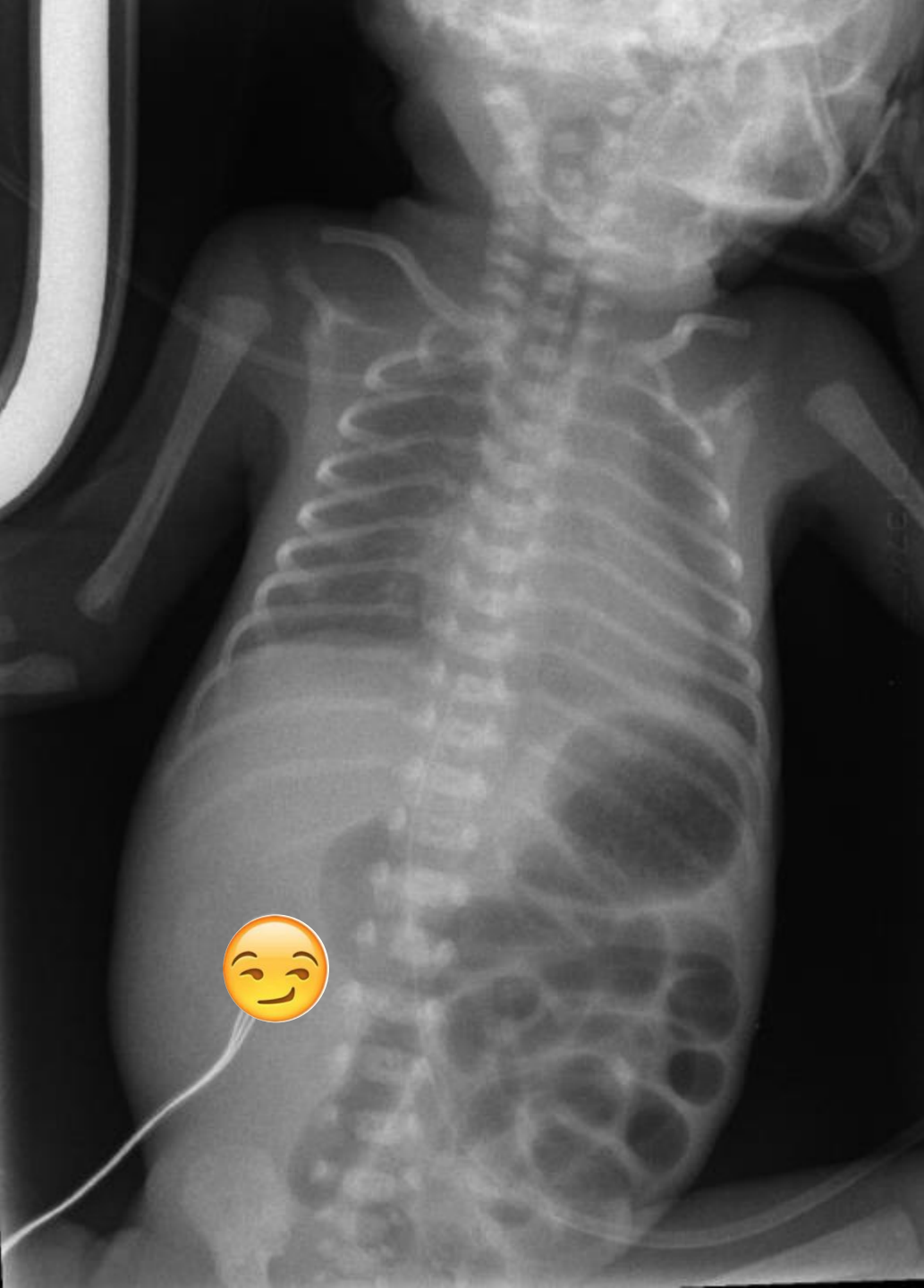
**HERNIA
UMBILICAL**



RNPT

1 hora de vida

No ha
realizado
meconio



RNPT

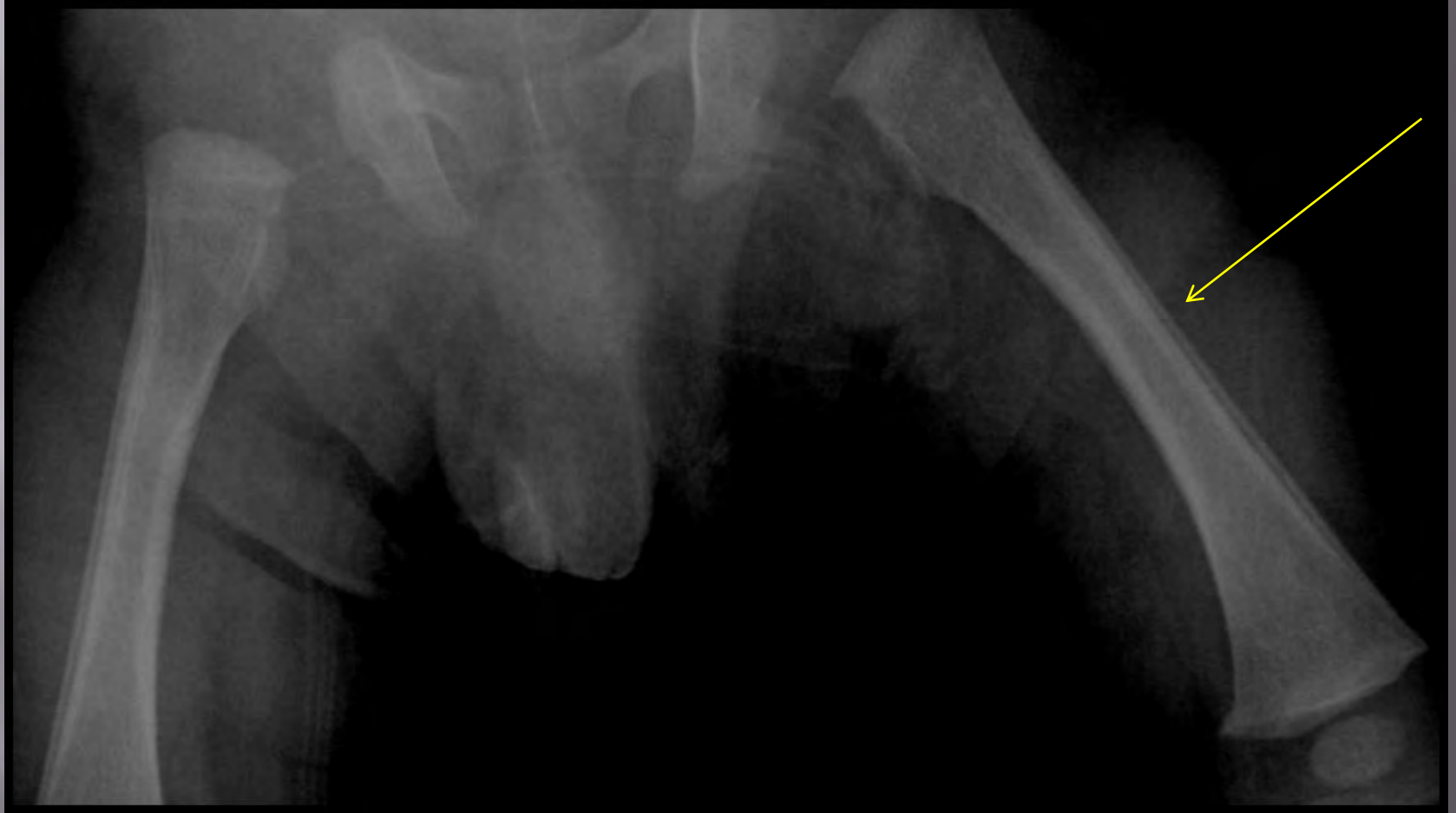1 hora de vida

No ha
realizado
meconio

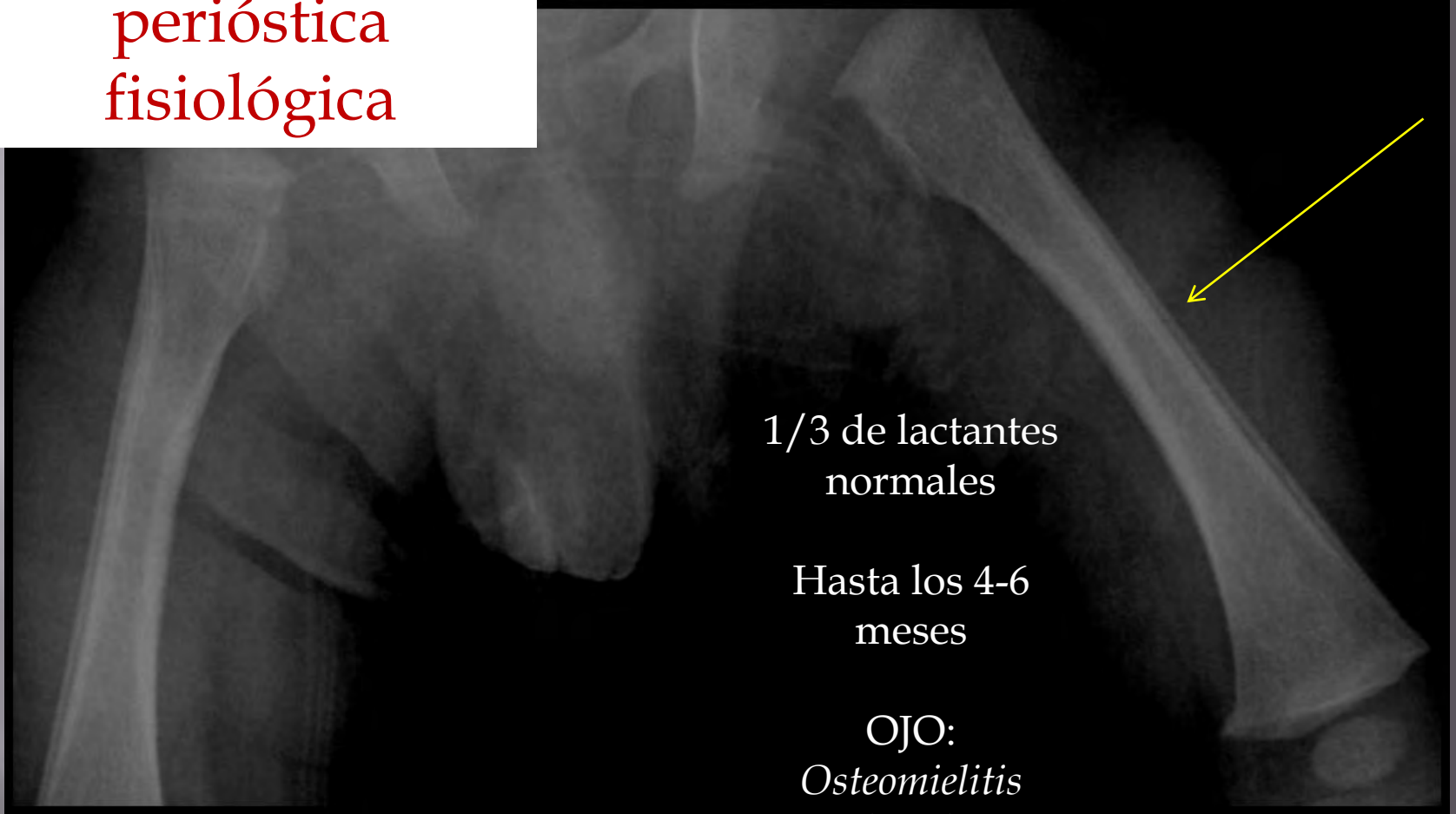>12 HORAS DE
VIDA

DISTRIBUCIÓN
INTESTINAL

NORMAL



Reacción
perióstica
fisiológica



1/3 de lactantes
normales

Hasta los 4-6
meses

OJO:

Osteomielitis

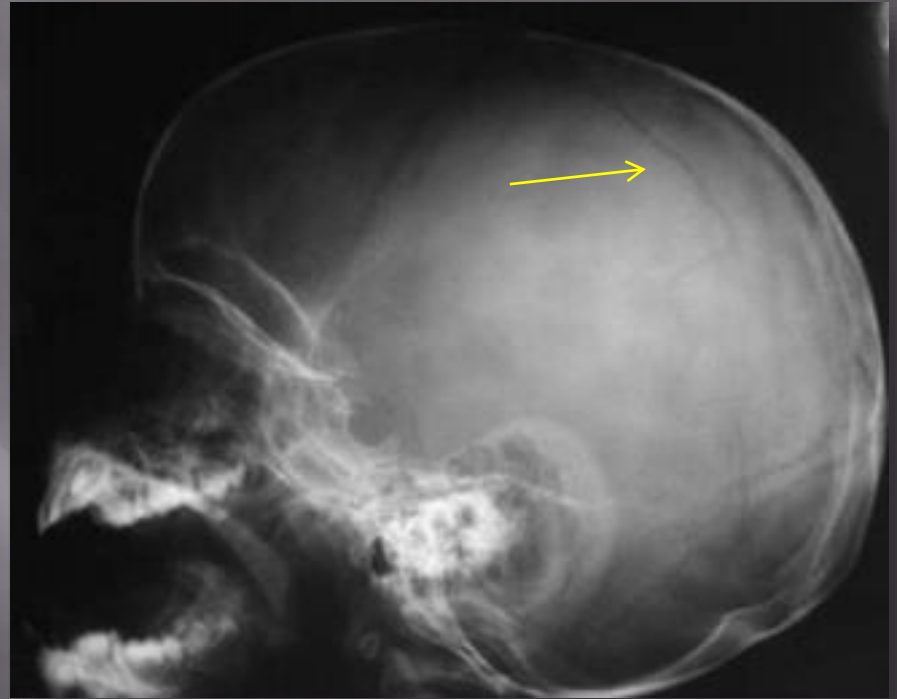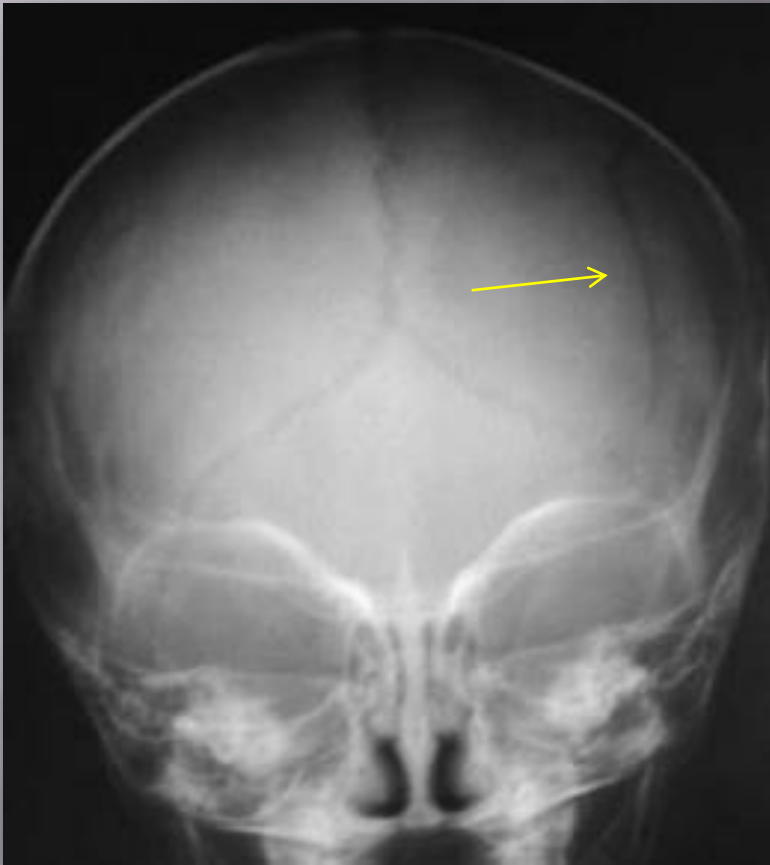(vías)

Infecciones

congénitas (sífilis)

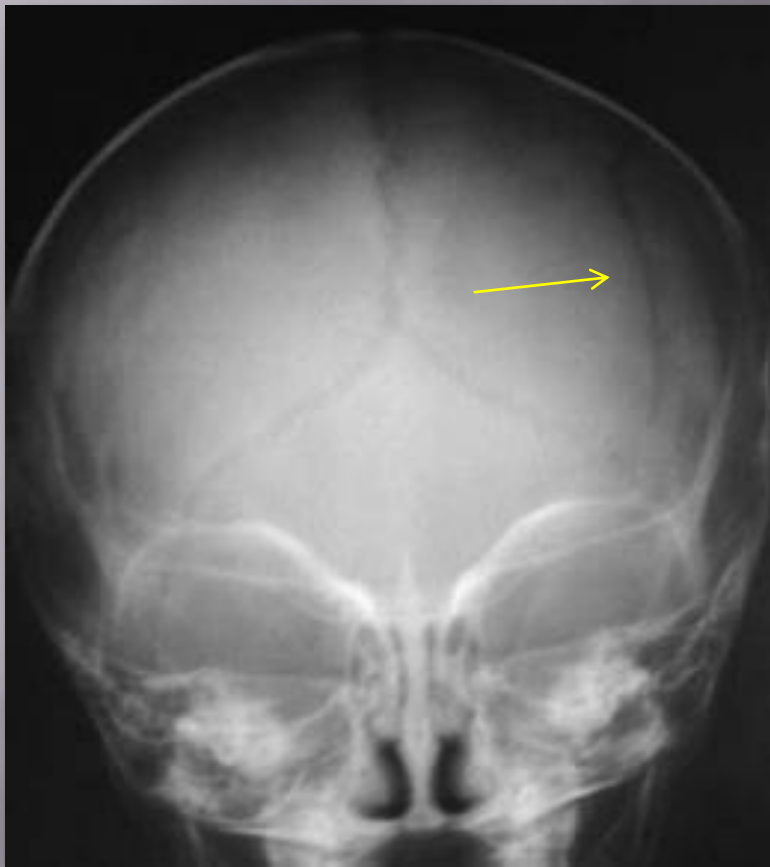Leucemia

NIÑOS



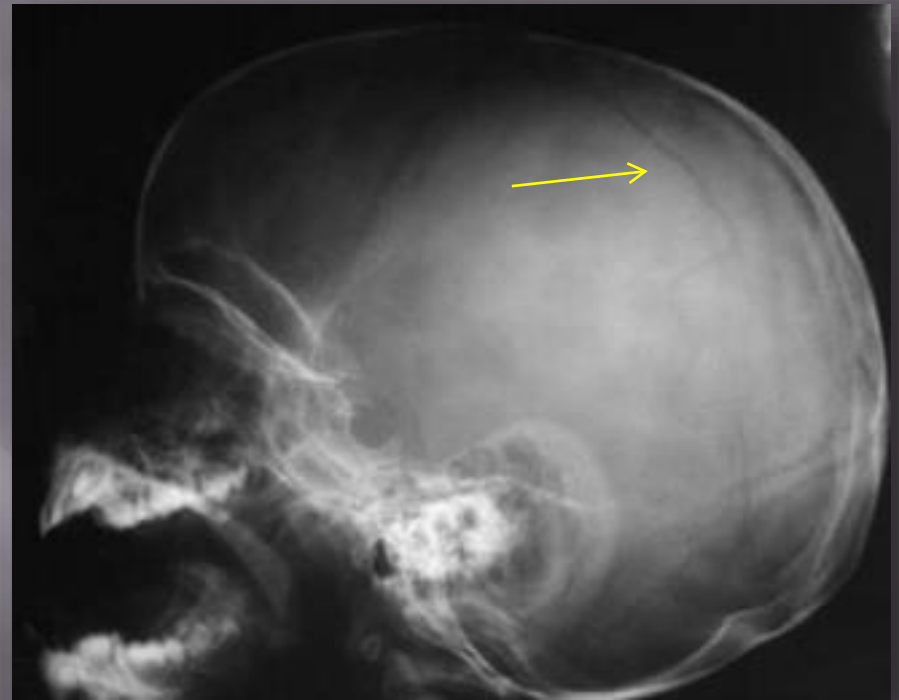3 años

TRAUMATISMO EN BOCA



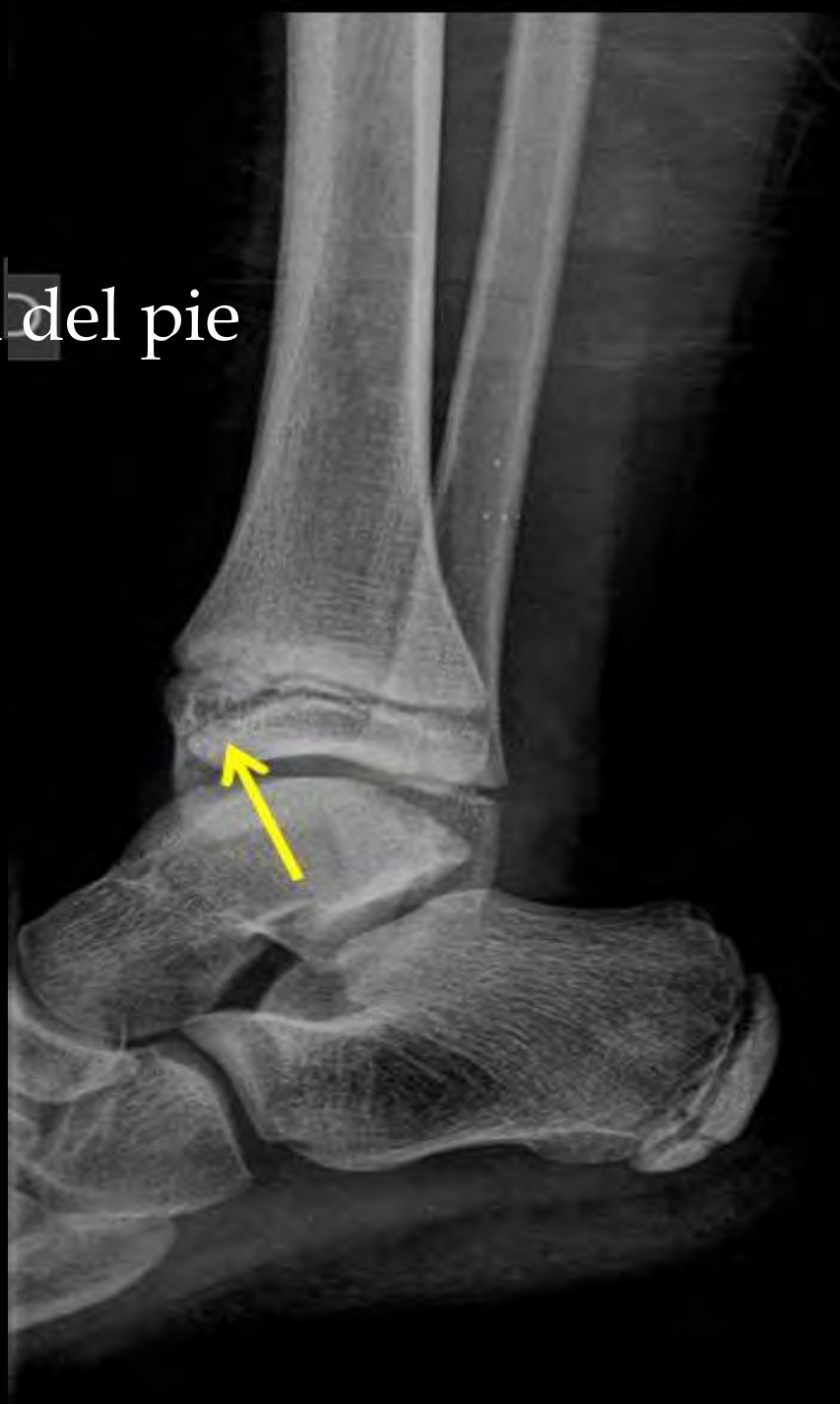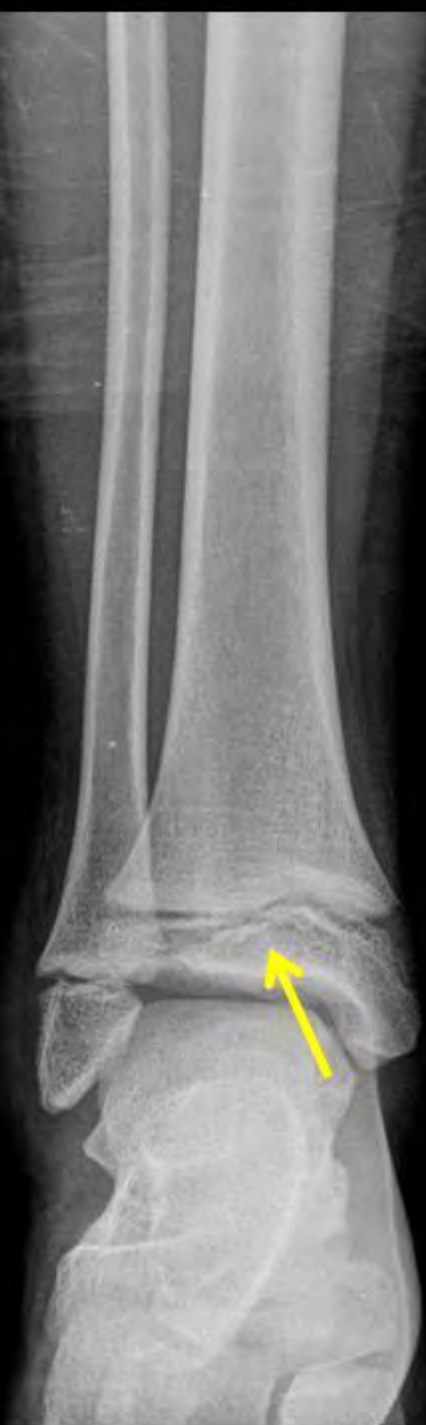3 años

TRAUMATISMO
EN BOCA



Vaso nutricional

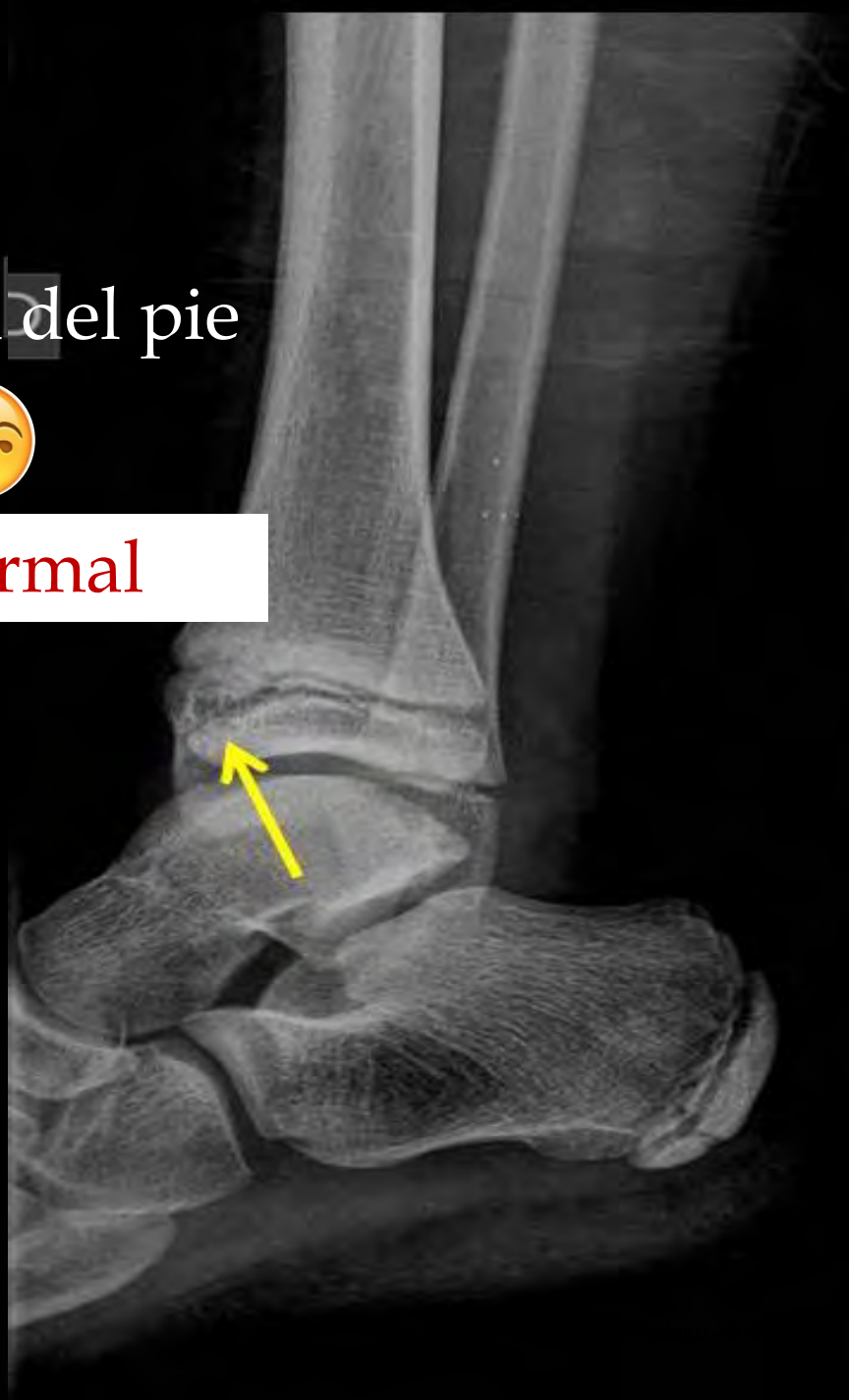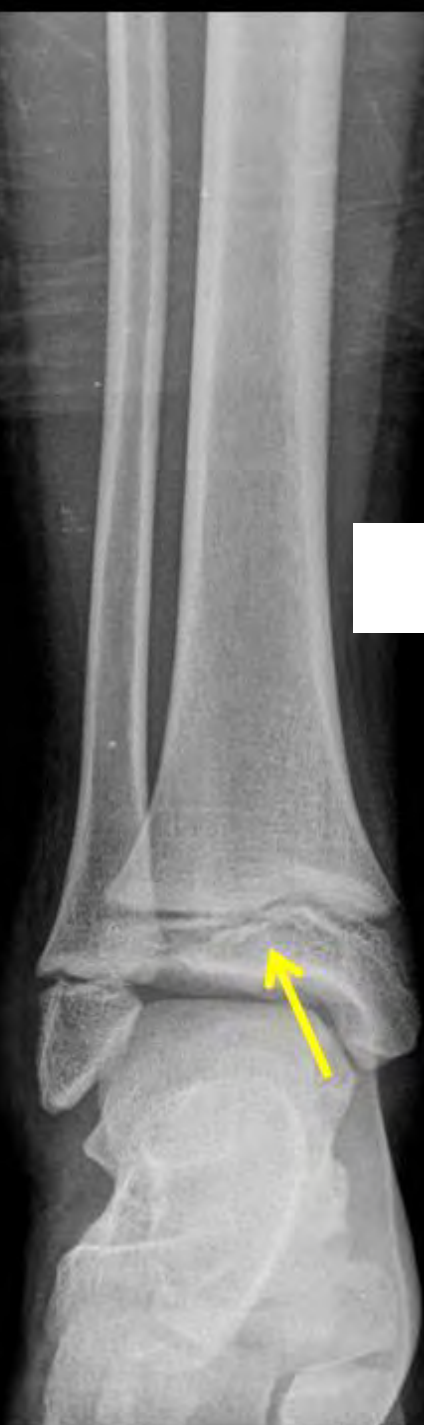Eversión del pie

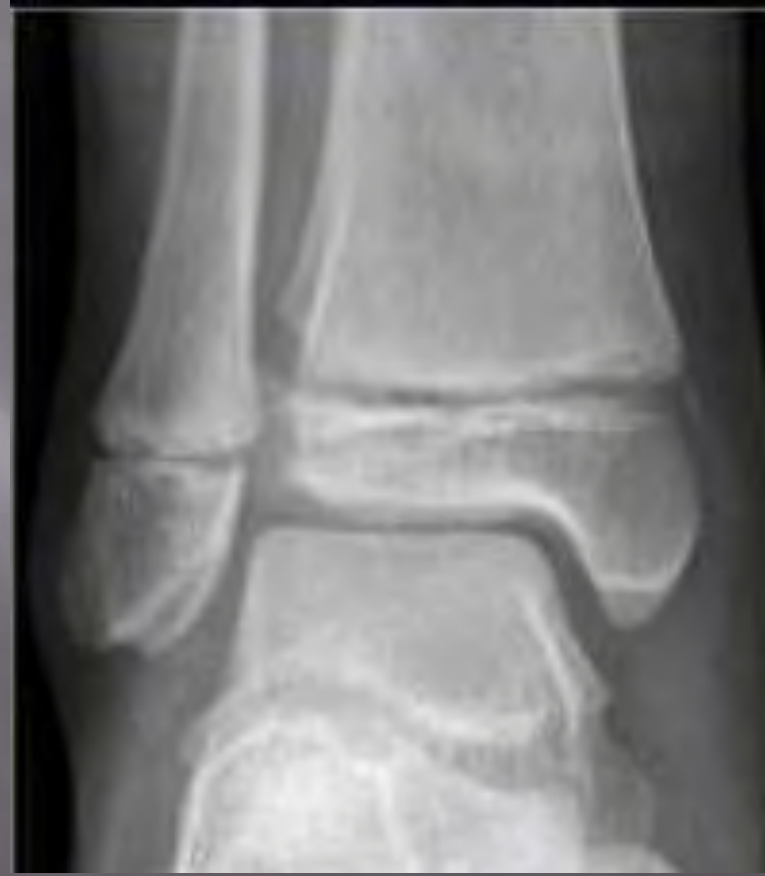
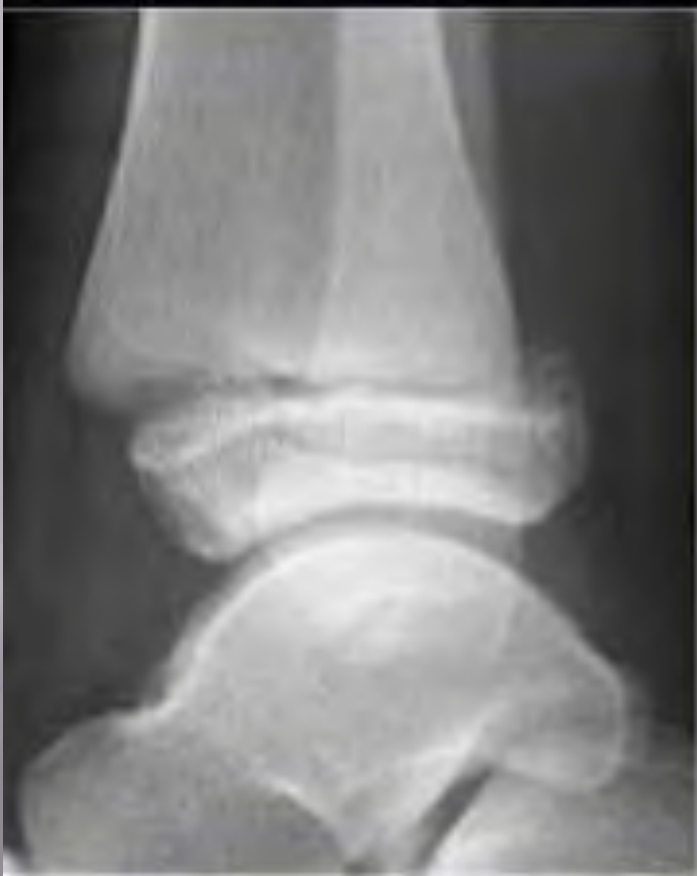
Eversión del pie

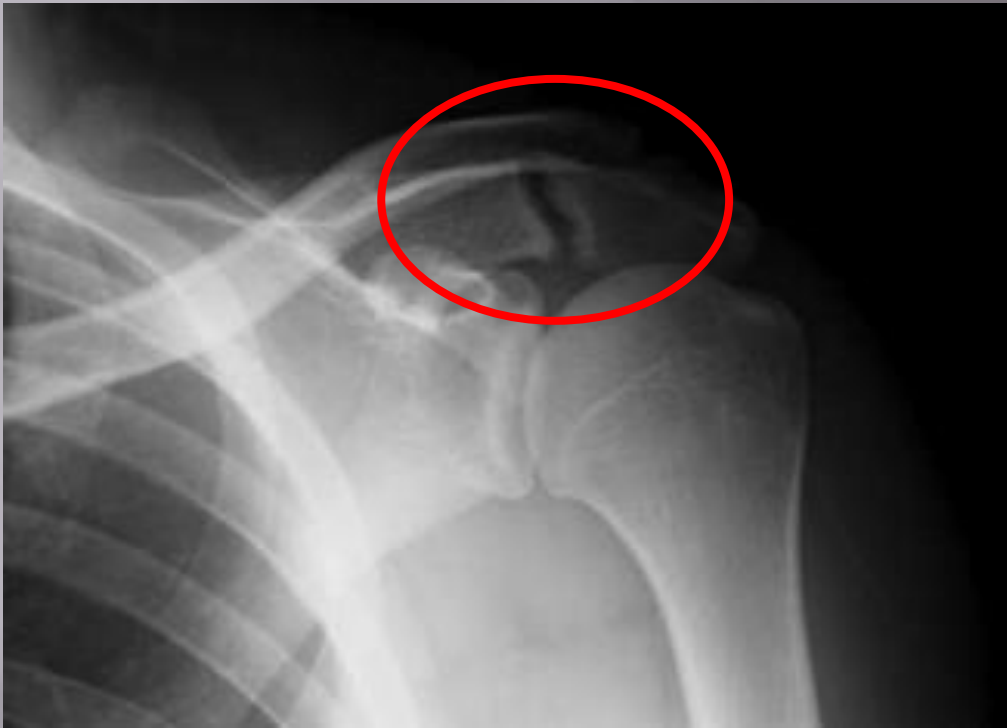

Fisis normal

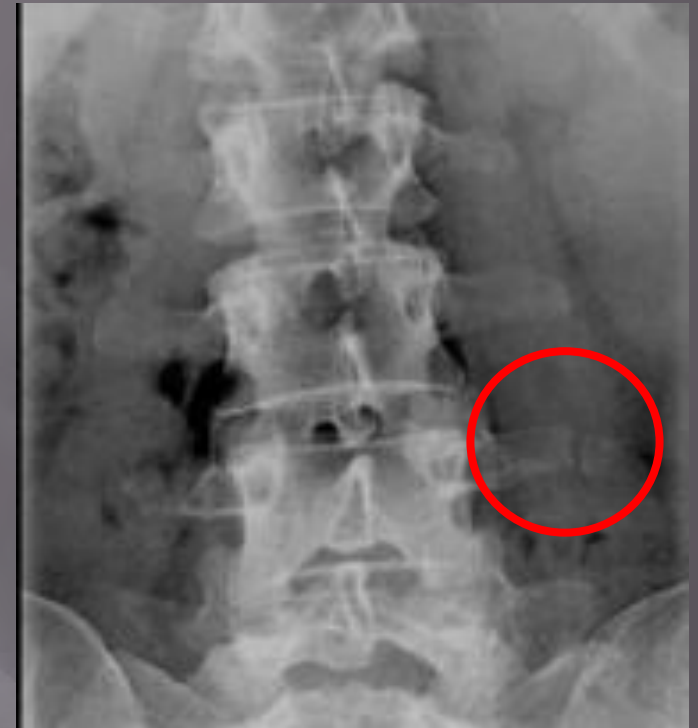



EPIFISIOLISIS GRADO I

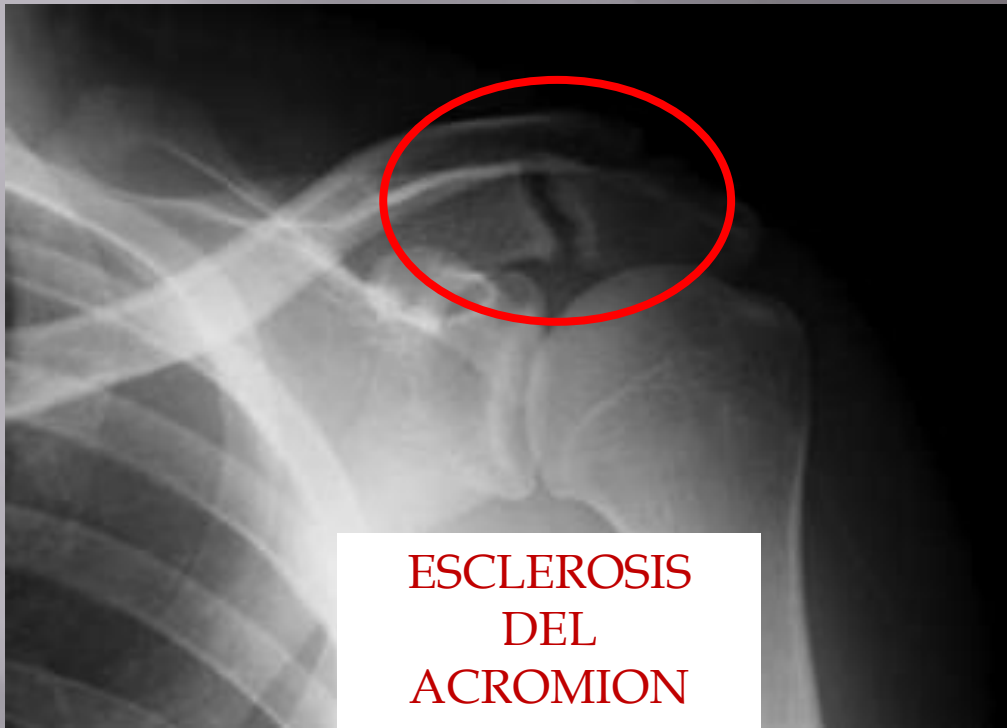

FIEBRE Y TOS

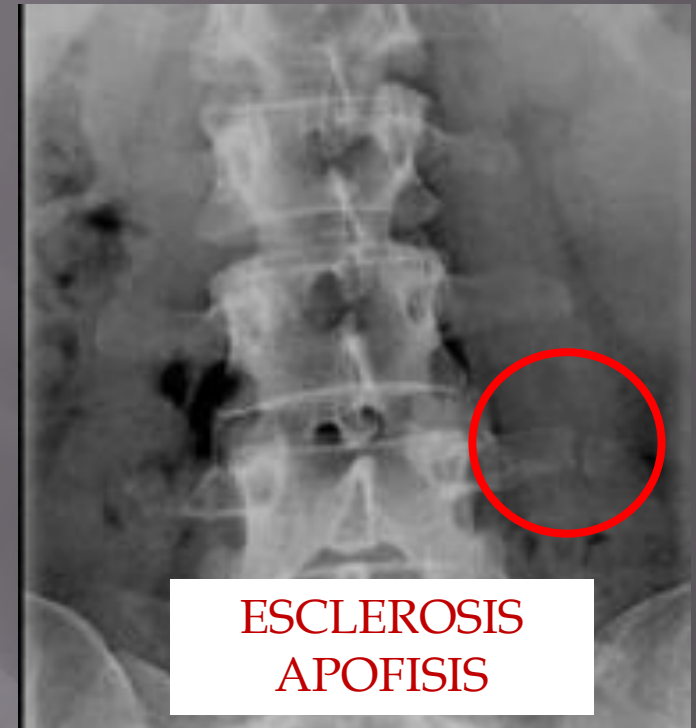

DOLOR
ABDOMINAL

**SIN TRAUMATISMO
PREVIO**

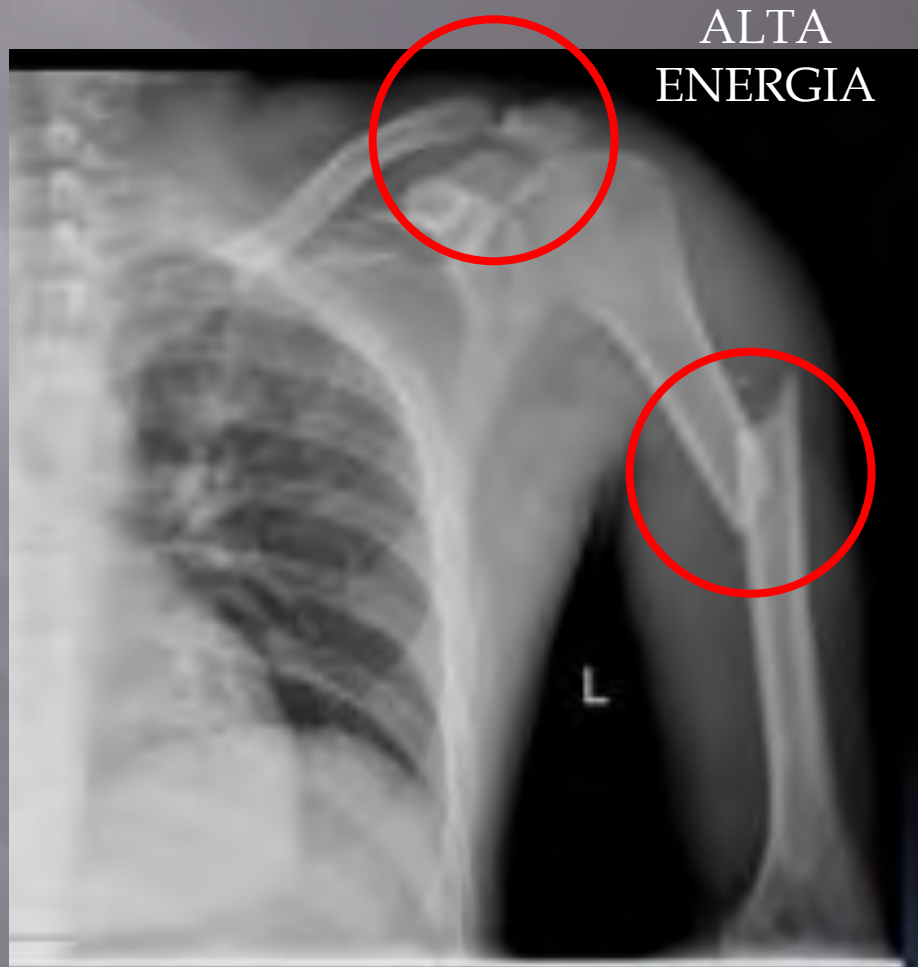


FIEBRE Y TOS



DOLOR
ABDOMINAL

**SIN TRAUMATISMO
PREVIO**



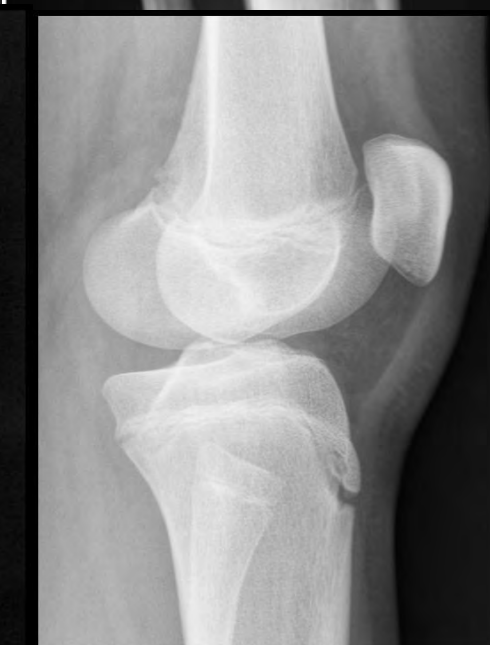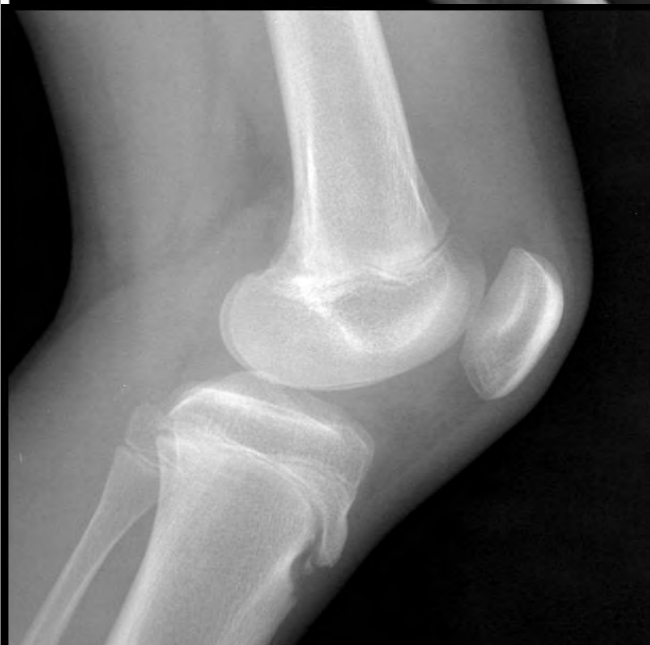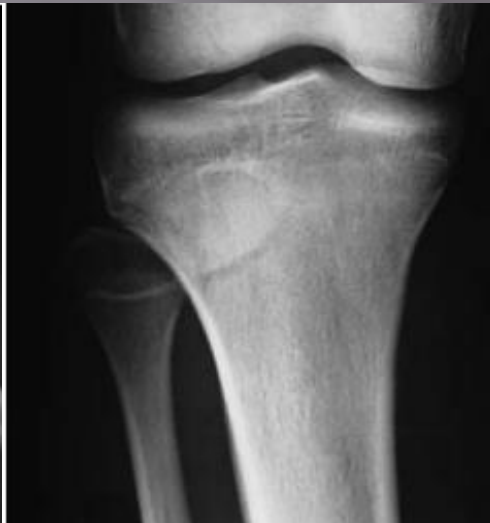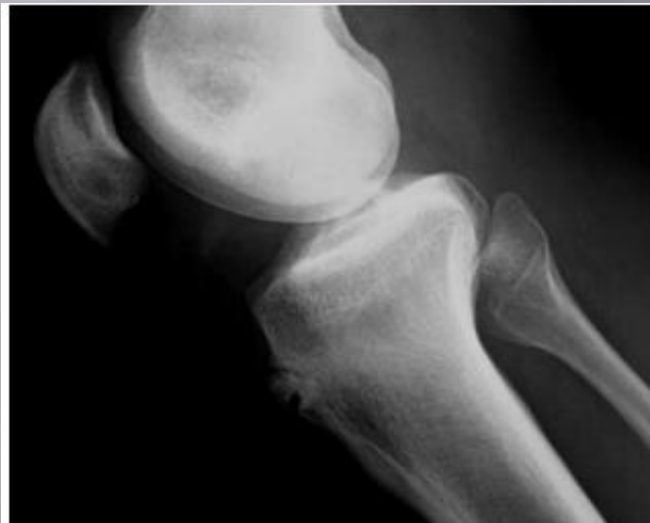ALTA
ENERGIA

OTRAS
FRACTURAS
ASOCIADAS

CON TRAUMATISMO
PREVIO

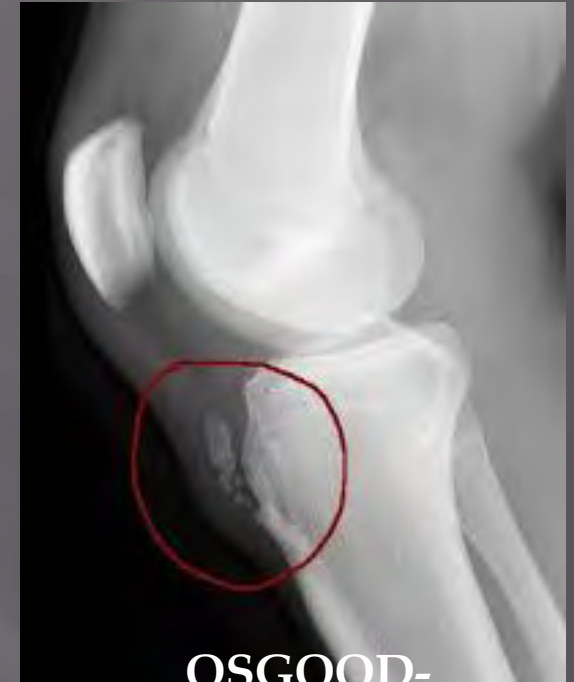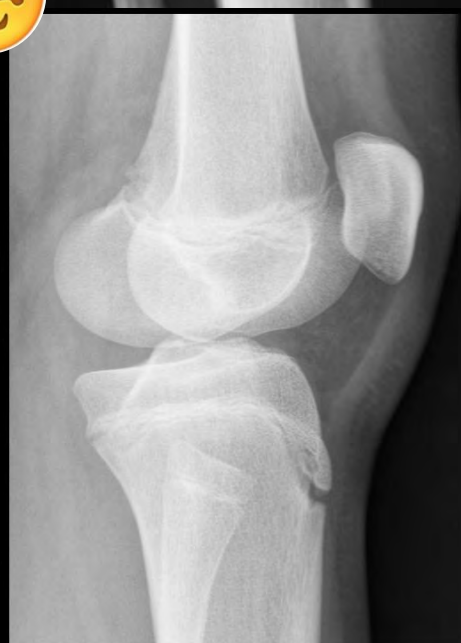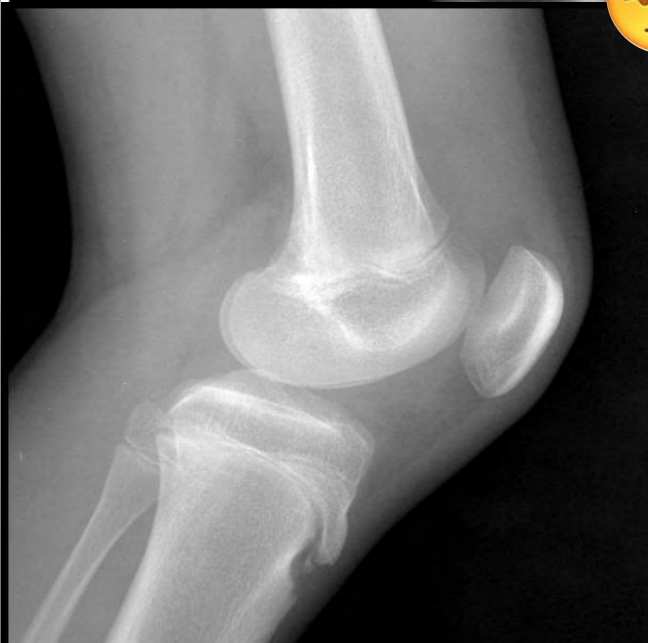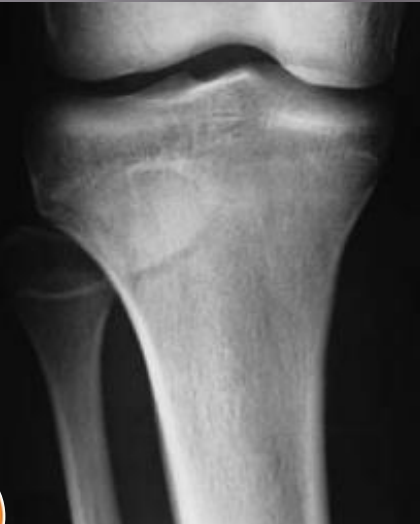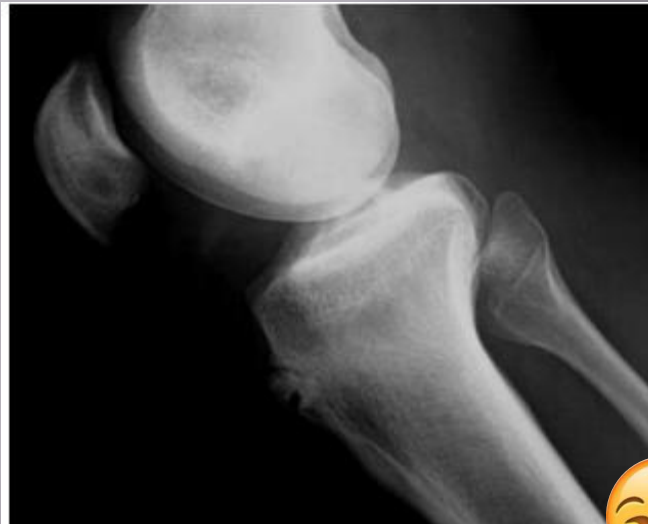TRAUMATISMO EN RODILLA

Deambulaci3n conservada



TRAUMATISMO EN RODILLA

Deambulaci3n conservada



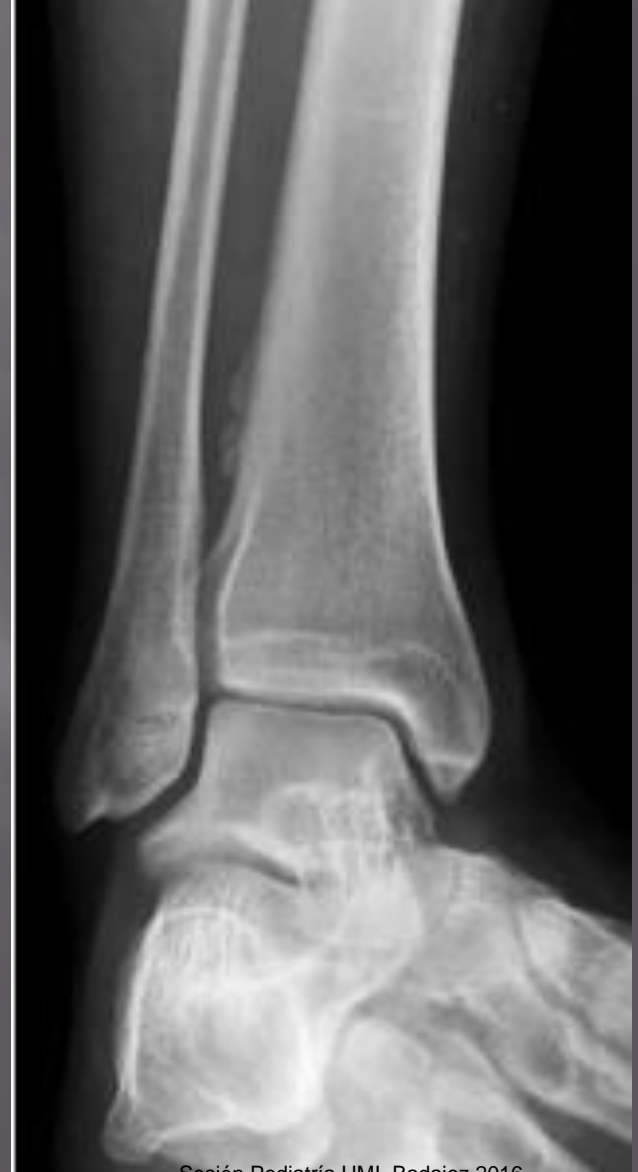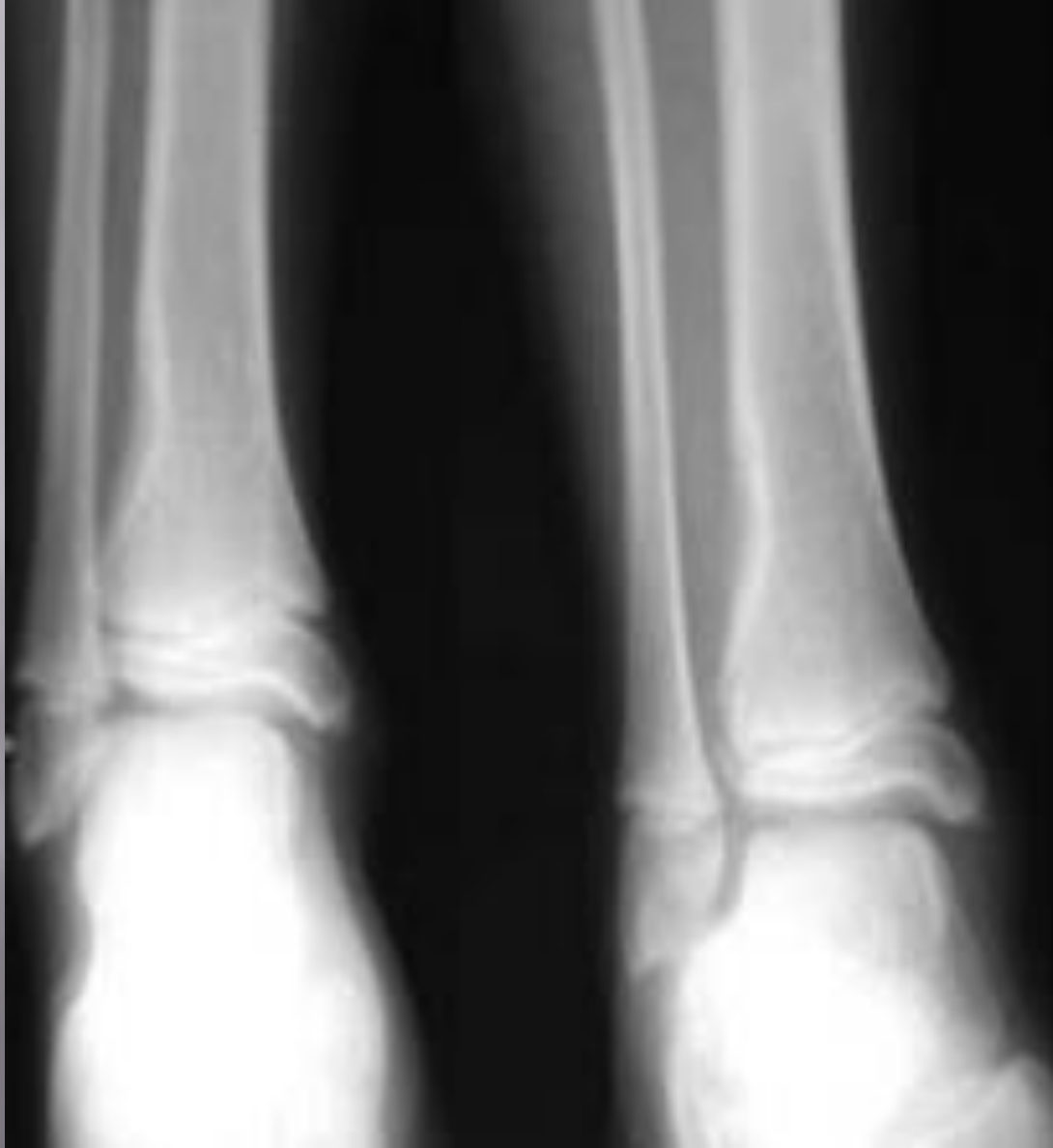**OSGOOD-
SCHLATTER**

Deportistas

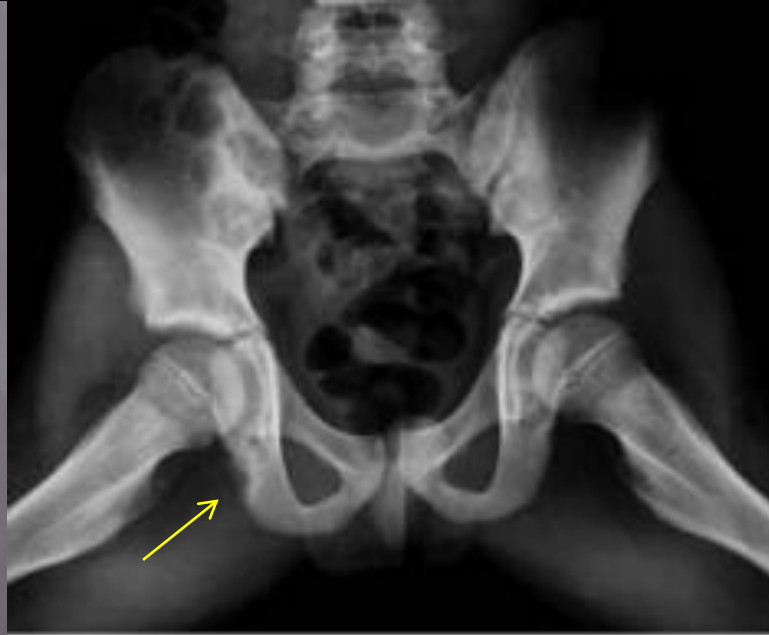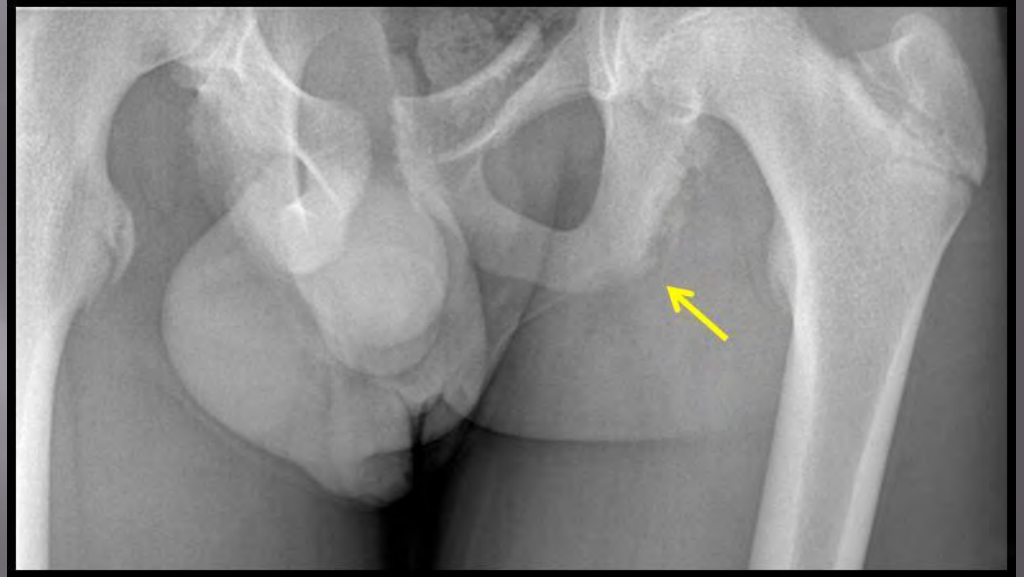
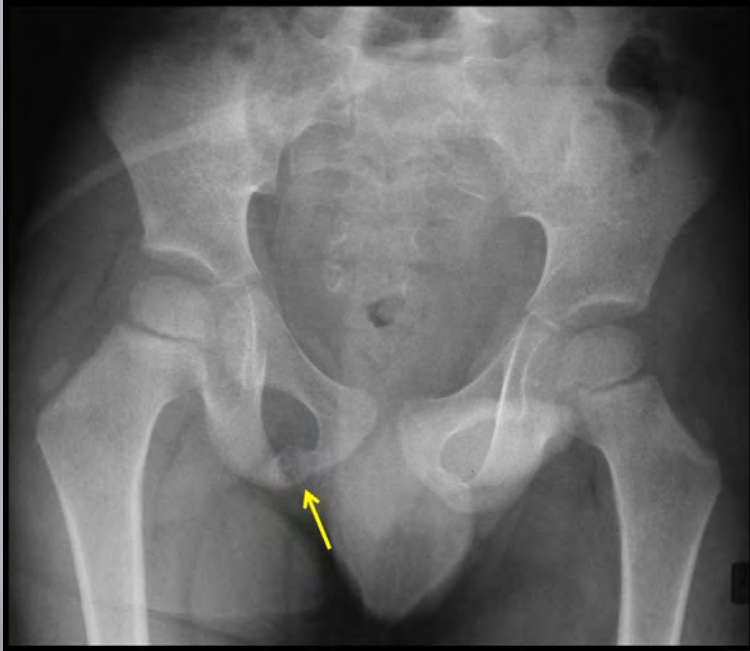
Dolor

Aumento de
partes blandas

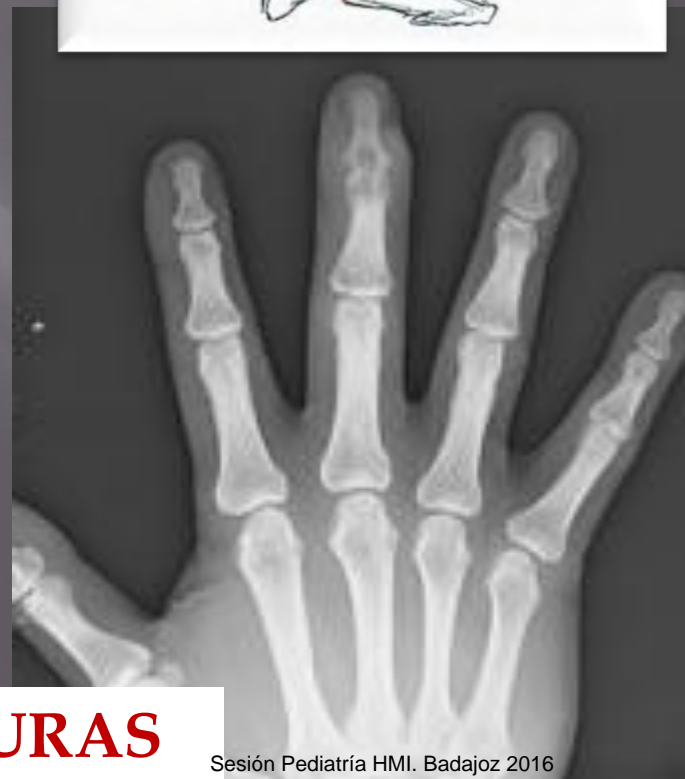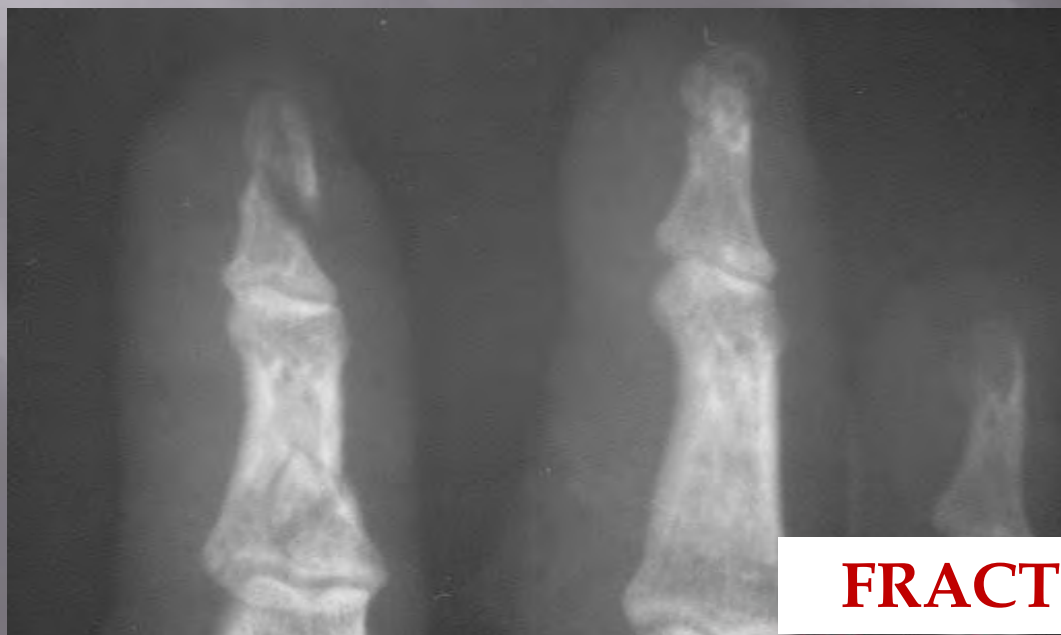
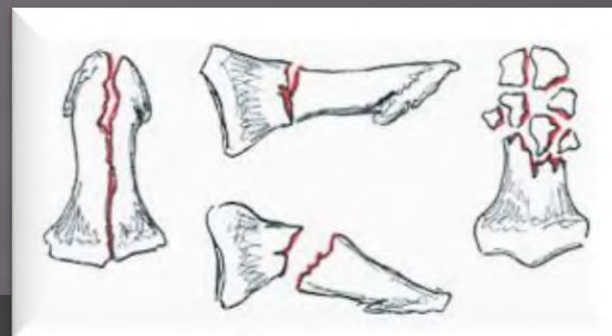
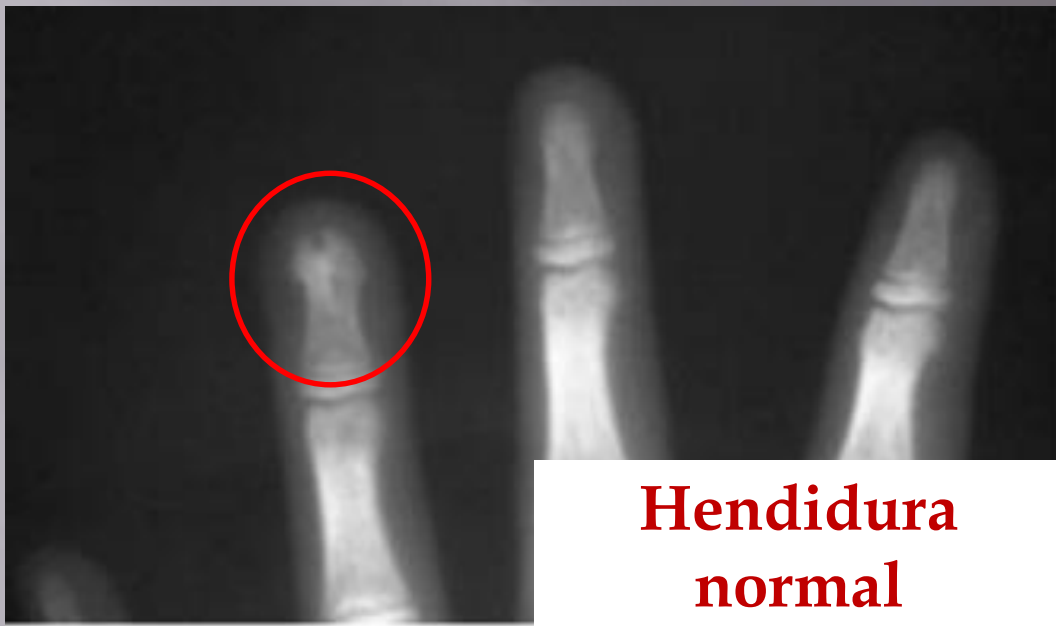ALTERACIONES FISIOLÓGICAS EN LA OSIFICACIÓN



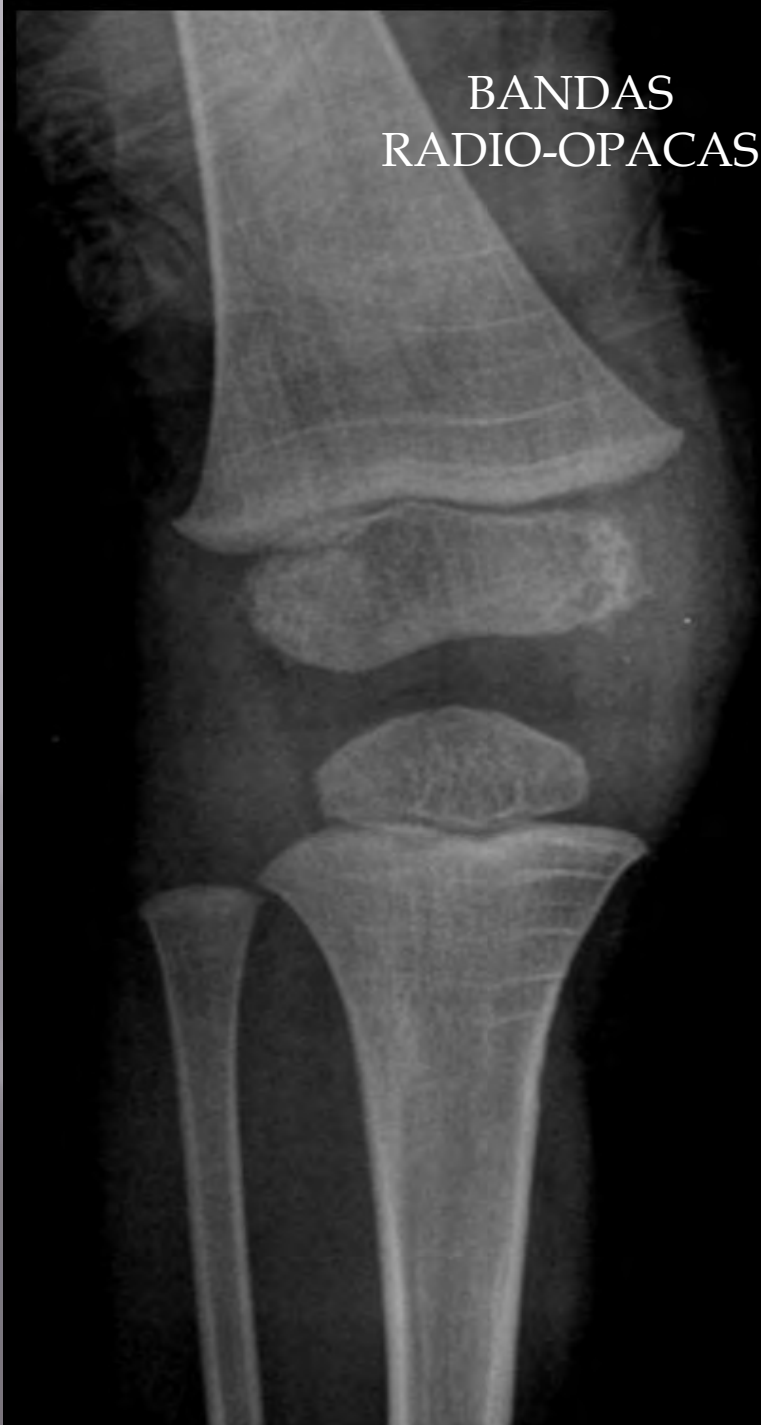ALTERACIONES FISIOLÓGICAS EN LA OSIFICACIÓN



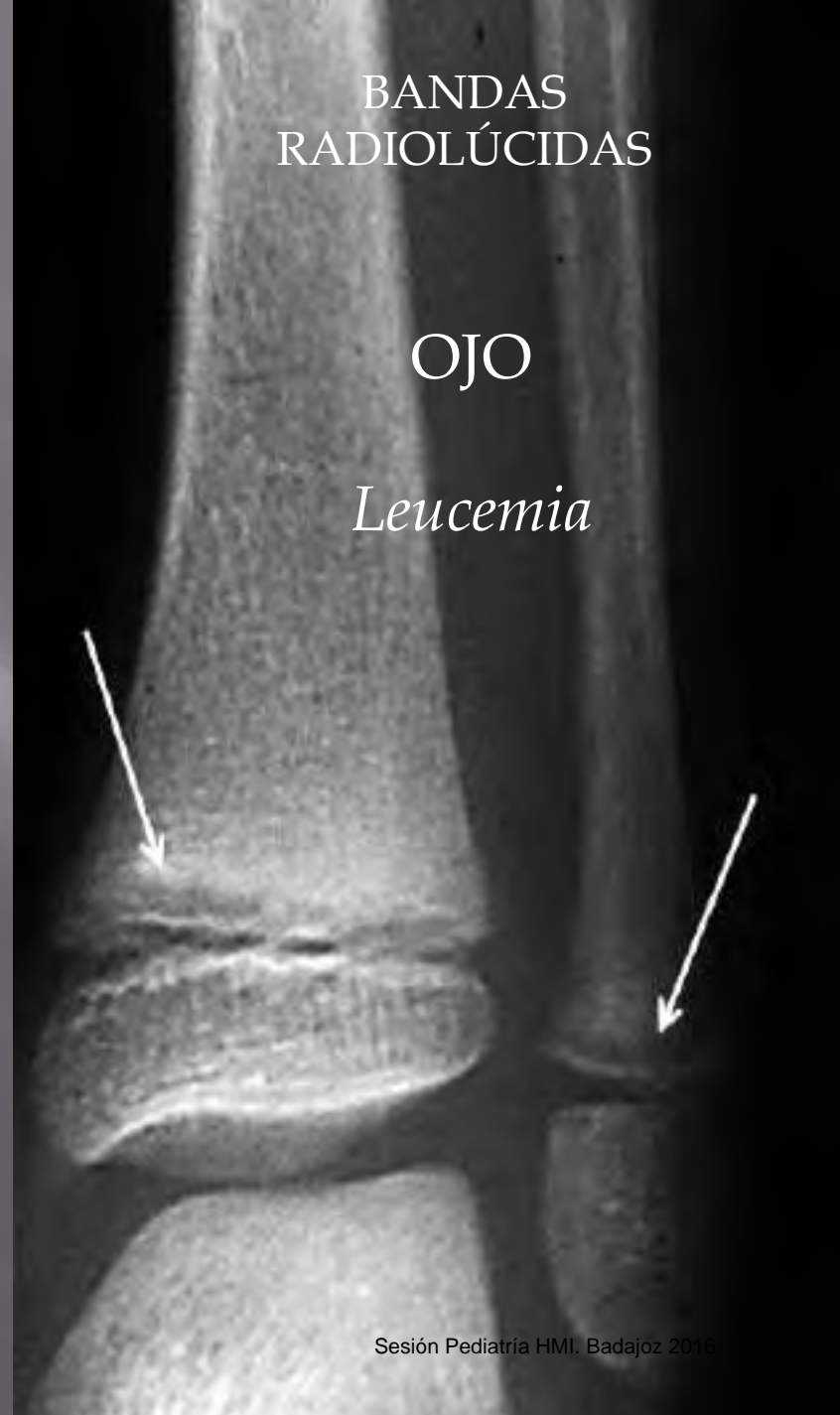TRAUMATISMO EN MANO



BANDAS
RADIO-OPACAS

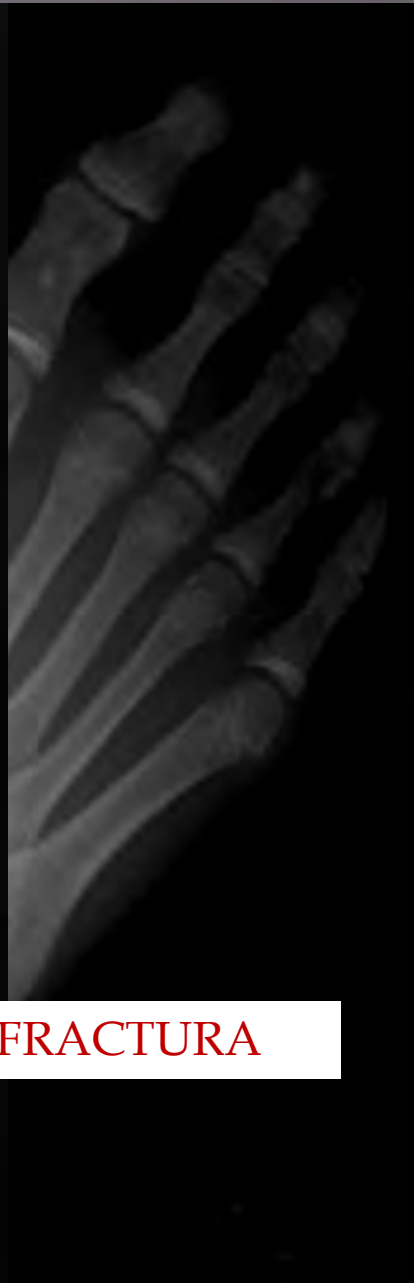
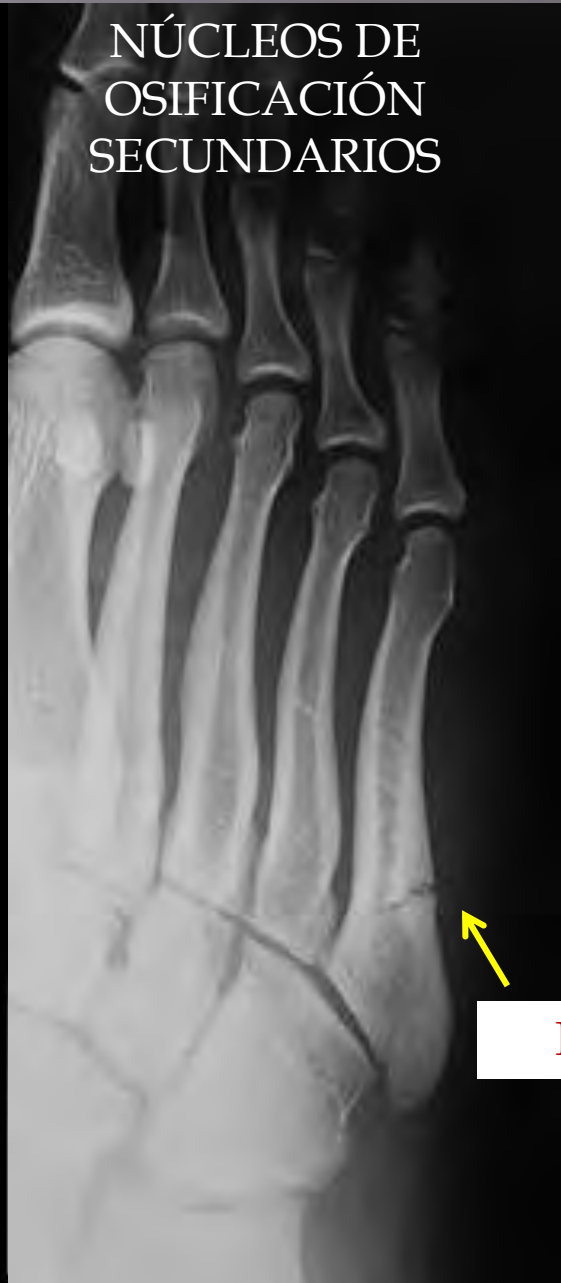
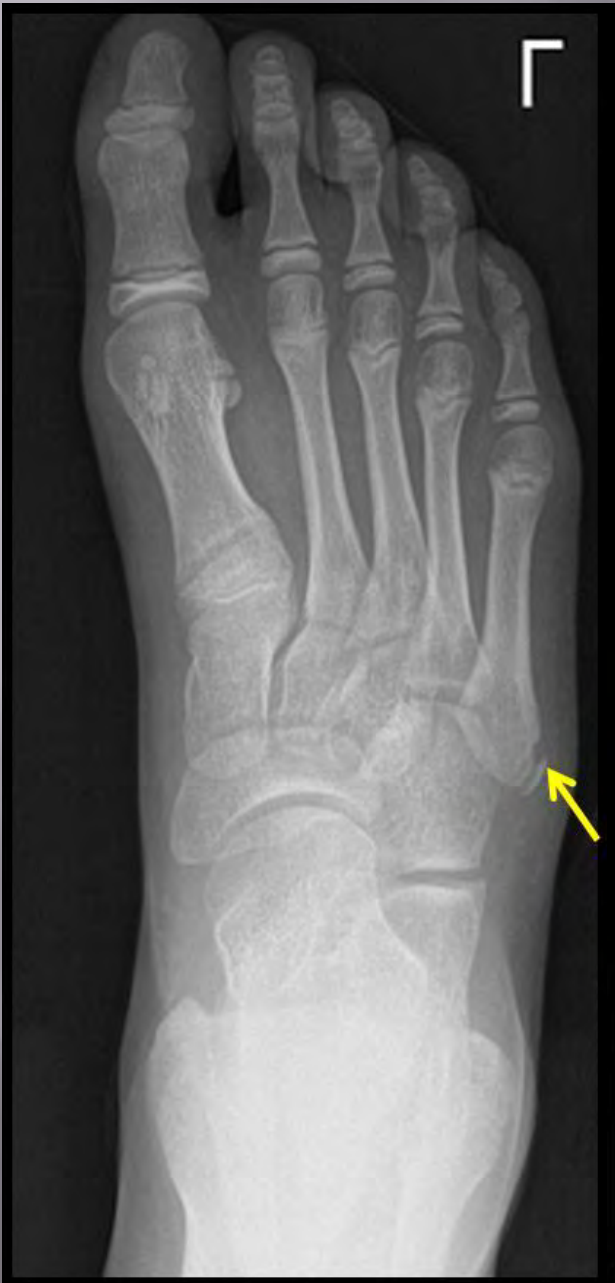BANDAS
RADIOLÚCIDAS

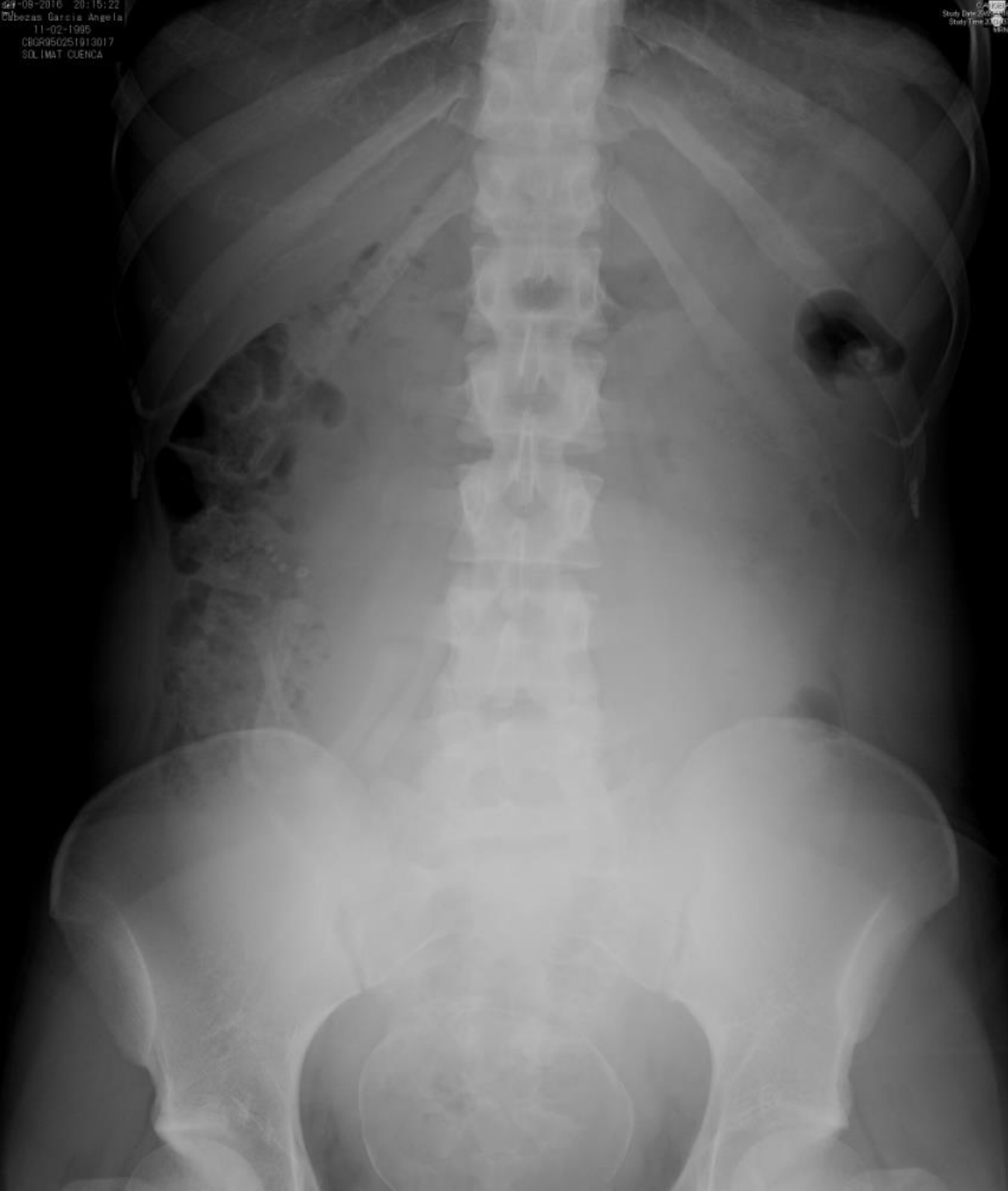

OJO

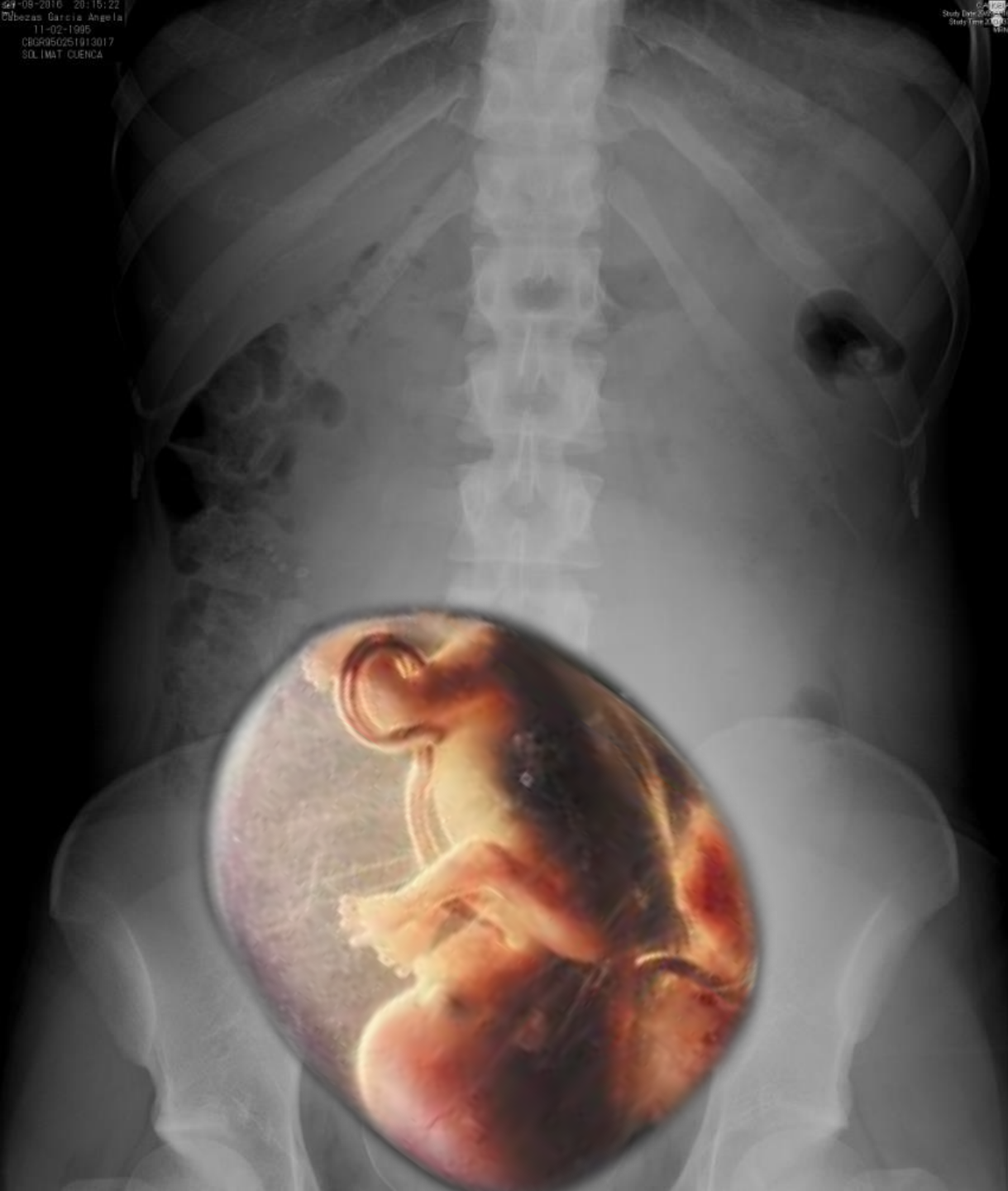Leucemia



FRACTURA



DOLOR ABDOMINAL



DOLOR ABDOMINAL



**¡¡ MUCHAS
GRACIAS!!!**